

ДЕРЖАВНА УСТАНОВА
«ІНСТИТУТ СТОМАТОЛОГІЇ ТА ЩЕЛЕПНО-ЛИЦЕВОЇ ХІРУРГІЇ
НАЦІОНАЛЬНОЇ АКАДЕМІЇ МЕДИЧНИХ НАУК УКРАЇНИ»

СКРИПНИК ІРИНА ЛЕОНІДІВНА

УДК [616-053.5+616-053.7+616.716.8]:616.314-089.23

**КЛІНІКО-ПАТОГЕНЕТИЧНЕ ОБҐРУНТУВАННЯ
ДИФЕРЕНЦІЙОВАНОГО ПІДХОДУ ДО ЛІКУВАННЯ САГІТАЛЬНИХ
АНОМАЛІЙ ПРИКУСУ В ОСІБ РІЗНОГО ВІКУ**

14.01.22 – стоматологія

РЕФЕРАТ

дисертації на здобуття наукового ступеня

доктора медичних наук

Одеса – 2026

Дисертацією є рукопис.

Робота виконана у Державній установі «Інститут стоматології та щелепно-лицевої хірургії Національної академії медичних наук України», м. Одеса.

Науковий консультант:

член-кореспондент НАМН України, доктор медичних наук, професор **Шнайдер Станіслав Аркадійович**, старший науковий співробітник консультативно-поліклінічного відділення Державної установі «Інститут стоматології та щелепно-лицевої хірургії Національної академії медичних наук України», м. Одеса.

Офіційні опоненти:

- доктор медичних наук, професор **Дрогомирецька Мирослава Стефанівна**, завідувач кафедри ортодонції Національного університету охорони здоров'я України імені П.Л. Шупика;

- доктор медичних наук, професор **Смаглюк Любов Вікентіївна**, доктор медичних наук, професор, завідувачка кафедри ортодонції Полтавського державного медичного університету;

- доктор медичних наук, професор **Годованець Оксана Іванівна**, професор кафедри стоматології дитячого віку Буковинського державного медичного університету, м. Чернівці.

Захист відбудеться 17 квітня 2026 р. об 11.00 год. на засіданні спеціалізованої вченої ради Д 41.563.01 при Державній установі «Інститут стоматології та щелепно-лицевої хірургії Національної академії медичних наук України» за адресою: 65026, м. Одеса, вул. Рішельєвська, 11.

З дисертацією можна ознайомитись у бібліотеці Державної установи «Інститут стоматології та щелепно-лицевої хірургії Національної академії медичних наук України», м. Одеса (65026, м. Одеса, вул. Рішельєвська, 11).

Учений секретар

докторської ради Д 41.563.01

Ганна БАБЕНЯ

ЗАГАЛЬНА ХАРАКТЕРИСТИКА РОБОТИ

Актуальність роботи. ВООЗ вважає неправильний прикус однією з найважливіших проблем здоров'я порожнини рота після карієсу зубів та захворювань тканин пародонту (Dos Santos R.R. et al., 2012). Його поширеність дуже варіабельна і, за оцінками, становить від 39% до 93% у дітей і підлітків (Безвущко Е.В., Міськів А.Л., 2015; Лесіцький М.Ю. та співавт., 2020; Perrotta S. et al., 2019; Traebert E. et al., 2018; Zou J. et al., 2018). Масштаб поширеності дуже широкий і неоднорідний. Неоднорідність може бути зумовлена етнічними та віковими відмінностями пацієнтів, які брали участь у дослідженнях (Бойцанюк С.І. та співавт., 2017; Васильчук О.С. та співавт., 2016; Дорошенко С.І. та співавт., 2020; Заяць О.Р., Ожоган З.Р., 2020; Мельник В.С., Горзов Л.Ф., 2019; Garbin A.J.I. et al., 2010).

Порушення прикусу можуть виникати в трьох різних просторових площинах: сагітальній, горизонтальній і вертикальній. У сагітальній площині, на бокових телерентгенограмах голови, можна ідентифікувати три різні типи скелетних взаємовідносин, визначені за допомогою аналізу кута ANB, який характеризує передньо-заднє міжщелепне співвідношення.

При скелетному класі I (за Енглеєм) кут ANB становить від 0° до 4° . У цьому випадку визначається правильне співвідношення між верхньою та нижньою щелепою за рахунок гармонійного росту між основами щелепи. У випадку II класу (за Енглеєм) кут ANB збільшується понад 4° ; тоді відбувається зміна співвідношення між основами щелеп: з висунутим положенням верхньої щелепи по відношенню до нижньої щелепи, ретрузією нижньої щелепи або комбінацією обох ситуацій (Maspero C. et al., 2018).

Скелетний клас III (за Енглеєм) виникає, коли кут ANB менше 0° . Спостерігається зміна співвідношення між основами верхньої і нижньої щелепи, коли нижня виступає попереду верхньої щелепи, ретрузія верхньої щелепи або поєднання обох умов (Fernandez S.C.A. et al., 2018).

Порушення прикусу має багатофакторну етіологію, спричинену спадковими факторами, факторами навколишнього середовища або комбінацією обох (Zou J. et al., 2018). Генетично детерміновані фактори впливають під час росту і, таким чином, можуть призвести до розвитку неправильного прикусу (Деньга А.Е. та співавт., 2019, 2020).

Збереження неправильного прикусу без будь-якого лікування може призвести до негативних проблем у якості життя як дітей та їхніх батьків так і дорослих через вплив на функції, зовнішній вигляд, міжособистісні стосунки,

соціалізацію, самооцінку та психологічне благополуччя. Тому ортодонтам важливо враховувати, що пацієнти, особливо молоді, очікують, що ортодонтичне лікування забезпечить не лише покращення функціонування ротової порожнини та здоров'я, але й покращення естетики, самооцінки та позитивного сприйняття в їхньому соціальному житті (Мірчук Б.М., 2023; Amuasi A.A. et al., 2020; Elyashkil M. et al., 2021; Johal A. et al., 2007; Masood Y. et al., 2013; Siluvai S. et al., 2015).

Саме тому сьогодні актуальним вважається підвищення ефективності діагностики і лікування пацієнтів із зубощелепними аномаліями у різні вікові періоди. Детальне вивчення показників, які вказують на зміни в щелепно-лицевій ділянці до- та на етапах ортодонтичного лікування, вивчення впливу ортодонтичних апаратів за результатами аналізу цефалометричних характеристик розташування зубів і щелеп та аналіз ефективності комплексного ортодонтичного лікування зубощелепних аномалій у поєднанні з хірургічними і протетичними методами є актуальним у реабілітації пацієнтів із ортодонтичною патологією.

Зв'язок з науковими програмами, планами, темами. Дисертація виконана відповідно до плану науково-дослідницької роботи Державної установи «Інститут стоматології та щелепно-лицевої хірургії Національної академії медичних наук України» (ДУ «ІСЦЛХ НАМН»): «Корекція порушень процесів остеогенезу при лікуванні та профілактиці ускладнень стоматологічних захворювань у воєнний час» (ДР 0123U103247);.

Здобувач був співвиконавцем окремого фрагменту зазначеної теми.

Мета та завдання дослідження. Мета роботи – підвищення ефективності лікування сагітальних аномалій оклюзії, шляхом нормалізації сагітальних і трансверзальних розмірів верхньої щелепи та гармонізації стоматогнатичного комплексу на підставі багатовимірного аналізу етіологічних факторів і патогенетичних механізмів формування аномалій та деформацій прикусу, анатомо- функціональної оцінки щелепно-лицевої ділянки.

Для досягнення поставленої мети були сформульовані наступні завдання:

1. Проаналізувати результати багатовимірного аналізу стоматогнатичного комплексу у пацієнтів з дистальною та мезіальною оклюзією.

2. Проаналізувати особливості будови зубних дуг у пацієнтів з дистальною оклюзією перших постійних молярів через мезіальне зміщення постійних зубів.

3. Визначити особливості будови зубних дуг у пацієнтів з дистальною

оклюзією перших постійних молярів через невідповідність розмірів коронок тимчасових і постійних зубів.

4. Визначити особливості будови зубних дуг у пацієнтів з агенезією верхніх латеральних різців і мезіальним прикусом.

5. Проаналізувати особливості будови зубних дуг у пацієнтів з мезіальним прикусом і дефіцитом росту верхньої щелепи.

6. Оцінити особливості будови лицьового відділу черепа у пацієнтів з дистальним прикусом.

7. Оцінити особливості будови лицьового відділу черепа у пацієнтів з дистальною оклюзією перших постійних молярів через мезіальне зміщення постійних зубів.

8. Вивчити особливості будови лицьового відділу черепа у пацієнтів з дистальною оклюзією перших постійних молярів через невідповідність розмірів коронок тимчасових і постійних зубів

9. Вивчити особливості будови лицьового відділу черепа у пацієнтів з агенезією верхніх латеральних різців і мезіальним прикусом.

10. Визначити особливості будови лицьового відділу черепа у пацієнтів з мезіальним прикусом і дефіцитом росту верхньої щелепи

11. Оцінити ефективність застосування апаратів для дистального переміщення перших постійних молярів верхньої щелепи.

12. Оцінити ефективність лікування агенезії верхніх латеральних різців при мезіальному прикусі.

13. Провести оцінку ефективності застосування апаратів для лікування мезіальної оклюзії із дефіцитом росту верхньої щелепи в сагітальній і трансверзальній площині в залежності від періоду прикусу.

14. Провести клінічні та лабораторні дослідження ефективності застосування лікувально-профілактичного комплексу у пацієнтів з мезіальним співвідношенням перших постійних молярів із дефіцитом розвитку верхньої щелепи та змінним періодом прикусу, на тлі хронічного катарального гінгівіту.

15. Розробити алгоритм застосування внутрішньоротових і позаротових ортодонтичних апаратів при лікуванні сагітальних аномалій оклюзії у різні вікові періоди, забезпечуючи оптимізацію стоматогнатичного комплексу з довготривалим стабільним результатом загального здоров'я.

Об'єкт дослідження – сагітальні аномалії прикусу з порушеннями розвитку верхньої щелепи у пацієнтів у різних періодах формування прикусу.

Предмет дослідження – ефективність ортодонтичного лікування дисталізації перших постійних молярів у пацієнтів з дистальною оклюзією та

мезіального прикусу з дефіцитом розвитку верхньої щелепи.

Методи дослідження: клінічні – для оцінки стоматологічного статусу пацієнтів та вивчення ефективності запропонованого лікувально-профілактичного комплексу; біометричні – для вивчення форми зубних рядів і положення зубів; рентгенологічні – для вивчення особливостей будови щелепно-лицьового відділу черепа, аналізу кількості і розташування зачатків зубів, наявності простору для зубів, що ще не прорізалися, величини і форми коронок зубів, кути їхнього нахилу; біохімічні – для вивчення процесів вільнорадикального окислення ліпідів та маркерів запалення; біофізичні – для оцінки рівня функціональних реакцій та ступеня запалення в порожнині рота; статистичні – для встановлення достовірності отриманих даних.

Наукова новизна отриманих результатів. Уточнено дані про зміни сагітальних і трансверзальних розмірів зубних рядів у пацієнтів з дистальною оклюзією перших постійних молярів.

Уточнено дані про зміни сагітальних і трансверзальних розмірів зубних рядів у пацієнтів з мезіальною оклюзією перших постійних молярів.

Вперше проведено порівняння ефективності дисталізації перших постійних молярів верхньої щелепи внутрішньоротовими і позаротовими апаратами і дано рекомендації щодо їх застосування у різні вікові періоди

Вперше проведений розширений цефалометричний аналіз ТРГ голови пацієнтів з дистальною оклюзією перших постійних молярів з урахуванням періоду прикусу і типу росту щелеп.

Аналіз бокових телерентгенограм голови показав, що для пацієнтів з дистальним прикусом, незалежно від спрямування росту щелеп, характерне: порушення положення гілки та тіла нижньої щелепи відносно одне одного; обертання оклюзивної площини вниз за годинниковою стрілкою відносно площини NS; зменшення передньої загальної лицевої висоти через зменшення передніх верхньої та нижньої лицевих висот, з горизонтальним спрямуванням росту щелеп - обертання мандибулярної площини вгору проти годинникової стрілки відносно площини NS; зменшення задньої загальної лицевої висоти через зменшення задньої нижньої лицевої висоти, із вертикальним спрямуванням росту - обертання мандибулярної площини вниз за годинниковою стрілкою відносно площини NS; ретроположення нижньої щелепи і підборіддя відносно площини NS; зменшення задньої лицевої висоти; вкорочення гілки нижньої щелепи.

Вперше встановлено, що у пацієнтів з дистальним співвідношення перших постійних молярів внаслідок мезіального зміщення бокових зубів при

аналізі кутових та лінійних параметрів лицевого відділу черепа на телерентгенограмі голови в боковій проекції, незалежно від напрямку росту щелеп характерне зменшення передньої загальної лицевої висоти, при горизонтальному спрямуванні росту щелеп характерне обертання мандибулярної площини вгору проти годинникової стрілки відносно площини NS, а при вертикальному - обертання мандибулярної площини і оклюзійної площини вниз за годинниковою стрілкою відносно площини NS;

Вперше аналізуючи телерентгенограми голови у боковій проекції для всіх пацієнтів з дистальним співвідношенням перших постійних молярів, яке обумовлене невідповідністю розмірів коронок тимчасових і постійних зубів, незалежно від напрямку росту щелеп встановлено обертання оклюзійної площини вниз за годинниковою стрілкою відносно площини NS, зменшення передньої загальної лицевої висоти через зменшення передньої нижньої лицевої висоти, задньої загальної лицевої висоти – внаслідок зменшення задньої нижньої лицевої висоти, а з горизонтальним напрямом росту щелеп, характерне обертання мандибулярної площини вгору проти годинникової стрілки відносно площини NS.

Вперше проведено порівняння ефективності застосування апаратів типу A1 і A2 у поєднанні з лицевою маскою при лікуванні мезіального прикусу у пацієнтів з дефіцитом росту верхньої щелепи у різні періоди прикусу: при використанні апарату типу A1 спостерігається приріст верхньої щелепи в період молочного (в середньому на 3,9мм) і раннього змінного прикусу (в середньому на 3,2 мм), при використанні апарату типу A2 спостерігається значне прискорення росту верхньої щелепи в сагітальній площині, що в середньому складає 4,0 мм у пацієнтів в період пізнього змінного прикусу і 3,0 мм у період несформованого постійного прикусу.

Вперше запропоновано алгоритм лікування сагітальних аномалій прикусу обумовлених порушеннями розвитку верхньої щелепи, який поєднує застосування внутрішньоротових ортодонтичних апаратів з апаратами позаротової дії – лицевої дуги при дистальній оклюзії і лицевої маски при мезіальній оклюзії.

Доведено, що у дітей молодшого підліткового віку з мезіальним оклюзійним типом і хронічним катаральним гінгівітом формуються виразні дисбіотичні й оксидативні порушення, які маніфестують підвищенням протеолітичної активності, посиленням процесів пероксидації ліпідів, зниженням антиоксидантного захисту та порушенням буферної здатності слини.

На підставі поглиблених клініко-лабораторних та біофізичних досліджень уперше науково обґрунтовано й розроблено багатокомпонентний лікувально-профілактичний комплекс, спрямований на одночасну корекцію дисбіозу, оксидативного стресу та демінералізаційних зрушень пародонту, що забезпечило гальмування перекисного окиснення ліпідів, нормалізацію антиоксидантно-прооксидантного індексу, зменшення протеолітичної активності та регресію запального процесу.

Біофізичні дослідження вперше показали, що застосування комплексу відновлює буферну ємність слини, підвищує бар'єрні властивості ясенного епітелію, нормалізує мікроциркуляторну реакцію на жувальне навантаження й загалом оптимізує функціональний стан прекапілярних судин, що підтверджує його ангіопротекторний та мембранотропний потенціал.

Практичне значення отриманих результатів. Впровадження запропонованого алгоритму обстеження і лікування пацієнтів з дистальною і мезіальною оклюзією перших постійних молярів з порушеннями сагітального росту верхньої щелепи дозволив забезпечити дисталізацію перших постійних молярів верхньої щелепи застосовуючи лицеву дугу у пацієнтів з дистальним прикусом і з дистальним співвідношенням молярів, в результаті невідповідності коронок тимчасових і постійних зубів з другими постійними молярами верхньої щелепи, які не прорізалися від 3,5 мм до 9,14 мм, Pendulum-апарат ефективний при мезіальному зміщенні постійних зубів або невідповідності коронок тимчасових і постійних зубів – дисталізація молярів склала від 3,67 мм до 11,49 мм, апарата First Class Leone – найкращі результати у пацієнтів з дистальним прикусом, у пацієнтів з дистальним співвідношенням молярів, в результаті мезіального зміщення постійних зубів або невідповідності коронок тимчасових і постійних зубів – дисталізація від 4,33 мм до 9,30мм, незалежно від наявності в зубній дузі других постійних молярів верхньої щелепи. Застосування апарату типу A1 пацієнтам з мезіальним прикусом і дефіцитом росту верхньої щелепи, забезпечило скелетний приріст верхньої щелепи в сагітальній площині у молочному прикусі в середньому на 3,9 мм та у ранньому змінному прикусі - в середньому 3,2 мм. Результати лікування апаратом типу A2 також показали значне прискорення росту верхньої щелепи в сагітальній площині у період пізнього змінного прикусу (до 4,0 мм), та у періоди несформованого і сформованого постійного прикусу (в середньому 3.0 мм та 4.75 мм відповідно).

Результати дослідження впроваджені в клінічну практику відділення ортопедичної стоматології ДУ «ІСЦЛХ НАМН» м. Одеса, стоматологічного

відділення №2 багатопрофільного медичного центру ОНМедУ м. Одеса, Тернопільського національного медичного університету ім. І.Я. Горбачевського, м. Тернопіль, кафедри ортопедичної стоматології Ужгородського національного університету, м. Ужгород, стоматологічного медичного центру Львівського національного медичного університету ім. Д. Галицького м. Львів.

Особистий внесок здобувача. Дисертація є особистою науковою працею здобувача. Автором особисто проаналізована наукова література з вивченням даної проблеми, проведений інформаційний пошук і вибір методів дослідження, сформульовані мета і основні завдання дисертаційної роботи, здійснено клінічно-лабораторне обстеження і формування груп пацієнтів, проведено лікування пацієнтів з дистальною оклюзією перших постійних молярів з порушеннями сагітального росту верхньої щелепи та проведено порівняння ефективності застосування апаратів типу A1 і A2 у поєднанні з лицевою маскою при лікуванні мезіального прикусу у пацієнтів з дефіцитом росту верхньої щелепи у різні періоди прикусу, вивчено їхній вплив на перебіг ортодонтичного лікування. Здобувачем проведено первинне обчислення результатів клінічних, лабораторних та інструментальних досліджень, а також статистична обробка одержаних результатів. Усі розділи дисертаційної роботи написані особисто. У наукових роботах, опублікованих у співавторстві, частка участі автора превалююча.

Апробація результатів дисертації. Основні положення та результати дисертаційної роботи було представлено й обговорено на XXII-х читаннях В.В. Підвисоцького (м. Одеса, Україна, 2023), XXIII-х читаннях В.В. Підвисоцького (м. Одеса, Україна, 2024), XV International Scientific and Practical Conference «Modern Problems of Science Development: Scope and Causes» (м. Берген, Норвегія, 2025), I International Scientific and Practical Conference «Global Trends in Science, Technology, and Economy» (м. Грац, Австрія, 2025), XVI International Scientific and Practical Conference «Scientific Trends: History, Development and Existing Problems» (м. Краків, Польща, 2025) та II International Scientific and Practical Conference «Challenges and Opportunities in Modern Scientific Research» (м. Івано-Франківськ, Україна, 2025).

Публікації. За матеріалами дисертації надрукована 26 наукових робіт, з них 11 статей у наукових фахових виданнях України (7 статей у журналах категорії Б, 4 статті – категорії А), 9 статті у наукових періодичних виданнях інших країн, 6 тез доповідей у матеріалах міжнародних конференцій.

Обсяг і структура дисертації. Дисертація викладена на 350 сторінках

друкованого тексту, містить 32 таблиці, 69 рисунків і складається з анотації, списку публікацій здобувача, вступу, огляду літератури, розділу матеріалів і методів дослідження, 6 розділів власних досліджень, розділу аналізу та узагальнення отриманих результатів, висновків, практичних рекомендацій, списку використаної літератури (459 джерел, із них 336 – латиницею).

ОСНОВНИЙ ЗМІСТ РОБОТИ

Матеріали та методи дослідження. *Загальна характеристика обстежених пацієнтів.* Для вирішення поставлених завдань обстежено 169 пацієнта, які звернулися на кафедру ортодонції НМУ ім. О. О. Богомольця. Дослідження були розділені на два блоки: I блок – обстежено 89 осіб у віці від 8 до 16 років з дистальним співвідношенням перших постійних молярів; II блок – обстежено 80 пацієнтів у віці 6-23 років з мезіальним співвідношенням перших постійних молярів.

Після клінічного обстеження 89 осіб, які увійшли до I блоку, було взято на лікування 52 пацієнта з дистальним співвідношенням перших постійних молярів, які склали 3 групи: 1-а група – пацієнти з дистальним прикусом (II клас за Енглем) у складі 16 осіб (30,77%); 2-а група – пацієнти з дистальним співвідношенням молярів, обумовленим мезіальним зміщенням постійних зубів в результаті передчасної втрати тимчасових зубів – 17 осіб (32,69%); 3-тя група – пацієнти з дистальним співвідношенням постійних молярів, обумовленим невідповідністю величини коронок тимчасових і постійних зубів – 19 осіб (36,54%).

У II блоці проведено обстеження і лікування 80 пацієнтів віком 6-23 роки з мезіальним співвідношенням перших постійних молярів (III клас за Енглем) із дефіцитом розвитку верхньої щелепи. Пацієнти були розділи на 2 групи:

I група - 45 пацієнтів з агенезією обох латеральних різців верхньої щелепи, відсутністю транверзальних аномалій та мезіальним прикусом (III клас за Енглем) із нормальними положенням нижньої щелепи. Обраних пацієнтів розподілено на підгрупи: I.1 група – пацієнти із змінним прикусом, віком від 9 до 12 років, 17 осіб; I.2 група – пацієнти із постійним прикусом та незавершеним ростом, віком від 13 до 18 років, 23 особи. Ріст визначався у п'яти пацієнтів за рентгенограмами кисті руки, у 18 пацієнтів – за формою шийних хребців на боковій ТРГ; I.3 група – пацієнти із завершеним ростом, віком 19 – 23 роки 15 осіб.

II група – 35 пацієнтів, із діагнозом мезіальна оклюзія (III клас за Енглем) з дефіцитом росту верхньої щелепи в сагітальній площині. В залежності від періоду прикусу пацієнтів поділено на 3 підгрупи: II.1 група – пацієнти із

молочним прикусом, 9 осіб; II.2 група – пацієнти зі змінним прикусом, 22 особи; II.3 група – дорослі пацієнти із постійним прикусом, 4 особи

Усім пацієнтам виготовляли діагностичні моделі щелеп, робили ортопантомограми щелеп, телерентгенограми голови у боковій проекції, фотографії обличчя до і після лікування. Отримано і вивчено 268 пар діагностичних моделей щелеп до і після лікування, 120 ортопантомограми щелеп, 264 телерентгенограм голови у боковій і 36 у прямій проекції, 566 фотографій обличчя.

У всіх обстежених пацієнтів з мезіальним співвідношенням перших постійних молярів із дефіцитом розвитку верхньої щелепи із змінним прикусом було діагностовано хронічний катаральний гінгівіт, що додатково погіршувало стан пародонта й ускладнювало ортодонтичну реабілітацію. У цьому контексті для лікування та профілактики даних пацієнтів постала необхідність створення багатокомпонентного лікувально-профілактичного комплексу, спрямованого на одночасну корекцію дисбіозу, оксидативного стресу та дефіциту мінеральних складників.

У поглиблених дослідженнях ефективності запропонованого лікувально-профілактичного комплексу із оглянутих пацієнтів було відібрано 17 пацієнтів з мезіальним співвідношенням перших постійних молярів (III клас за Енглем) із дефіцитом розвитку верхньої щелепи та змінним прикусом, віком від 9 до 12 років. Пацієнтів було поділено на 2 групи: 1-а група – основна група (9 осіб); 2-а група – група порівняння (8 осіб).

Лікування пацієнтів основної групи супроводжувалося використанням 2 рази на рік розробленого лікувально-профілактичного комплексу (таблиця 1).

Таблиця 1

Лікувально-профілактичний комплекс для пацієнтів з хронічним катаральним гінгівітом

Використані препарати	Дозування	Терміни	Механізм дії
«Квертулін» (фітогель)	Вранці та ввечері у вигляді аплікацій на слизову оболонку ротової порожнини по 0,5 мл після їди та чистки зубів	14 днів	Гепатопротекторні та мукозопротекторні властивості, проявляє виражену антиоксидантну дію, ангіопротекторні властивості та чинить протизапальний ефект
«Біотрит-Дента» (таблетки)	1 таблетці (600мг) 2 рази на день після їди	30 днів	Ремінералізуючий, протизапальний, адаптогенний, стимулює мінералізацію емалі й кісткової тканини, пародонтопротекторний ефекти
«Lacalut Aktiv» (Зубна паста)	2 рази на день	30 днів	Пародонтопротекторний ефект, зменшення запалення та кровотечі в яснах, антибактеріальна дія

При цьому в обох групах в початковому стані, через 6 місяців, 1 рік і 2 роки оцінювалися стоматологічний статус. У поглиблених біофізичних дослідженнях визначали рівень функціональних реакцій в порожнині рота по коливаннях величини рН ротової рідини, стан тканин пародонту (ступінь запалення) і стан його мікрокапілярного русла до і після жувального навантаження (ЖН). При цьому біохімічні показники ротової рідини визначалися в початковому стані, через 1 місяць, 6 місяців та 1 рік. Перед початком лікування і кожні три місяці в обох групах проводилась санація порожнини рота і професійна гігієна

Клінічні методи дослідження. Проводили загальний огляд пацієнтів, його постави та конституції. Вивчали обличчя у фас і профіль, симетричність обличчя, пропорційність його різних відділів, величину носа. Визначали лицеві ознаки аномалії прикусу і порушення естетики обличчя в сагітальному, вертикальному і трансверсальному напрямках. Відзначалася ступінь змикання і положення губ, вираженість носогубних і надпідбородочних складок, підборіддя. При обстеженні порожнини рота відзначали зубну формулу, гігієну порожнини рота за допомогою індексу ОНІ-S (Green, Vermillion, 1964), стан тканин періодонта за допомогою індексу КПП (П.А. Леус, 1988) та особливості м'яких тканин: наявність тяжів, вираженість і місце прикріплення вуздечок губ, язика. Звертали увагу на характер змикання зубних рядів у сагітальному, вертикальному і трансверсальному напрямках в області перших постійних молярів і іклів; величину язика, його рухливість, положення в спокої і під час функції. Порушення в скронево-нижньощелепних суглобах визначали при їх пальпації і аускультатії під час відкривання і закривання рота, а так само за допомогою бокової рентгенографії та КТ СНЩС. Ортодонтичний діагноз встановлювали за класифікаціями Енгля і Калвеліса.

Для оцінки стану твердих тканин зубів використовували індекси КПВз, КПВп і їх структуру (карієс, пломба, видалення, ускладнений карієс). Визначали інтенсивність каріозного процесу (Хоменко Л.О. із співавт., 2014).

Для оцінки стану тканин пародонта використовували папілярно-маргінально-альвеолярний індекс РМА %, пробу Шиллера-Писарева (Ш-П), індекс кровоточивості ясен (індекс Mulleman), поширеність зубного каменю, рівень гігієни порожнини рота оцінювали за допомогою індексів гігієни порожнини рота Silness-Loe і Stallard.

Потребу в лікувально-профілактичних заходах при захворюваннях пародонта визначали, керуючись принципами ВООЗ.

Біохімічні методи дослідження. У нестимульованій ротовій рідині спостережуваних пацієнтів визначали рівень маркерів запалення – активність еластази й вміст малонового діальдегіду (МДА), який також є показником

перекисного окиснення ліпідів (ПОЛ) показник антиоксидантно-прооксидантної системи – активність першої ланки антиоксидантного захисту – каталазу. За співвідношенням активності каталази до рівня малонового діальдегіду розраховували антиоксидантно-прооксидантний індекс АПІ (Макаренко О.А. із співавт., 2022).

Біофізичні та оптичні методи дослідження. Оцінку рівня функціональних реакцій в порожнині рота по коливаннях величини рН ротової рідини в окремих її пробах проводили за методом Деньга О.В. (Деньга О.В. із співавт., 1995).

Спектроколориметричну оцінку ступеня запалення ясен та спектроколориметричну оцінку функціонального стану мікрокапілярів ясен проводили за методиками Деньга О.В. (2006, 2009).

Вимірювання діагностичних моделей. Отримано та вивчено 110 діагностичних моделей щелеп у 52 пацієнтів з дистальною оклюзією і 160 діагностичних моделей у 80 пацієнтів з мезіальною оклюзією до і після лікування. При вивченні діагностичних моделей щелеп були застосовані методи: Nance, Pont, Korkhaus, Gerlach, , Н.Г. Снагіной, Bolton (Фліс П.С., 2007).

Скорочення або подовження зубних рядів у сагітальній площині реєстрували за допомогою методу Nance. Довжину зубних рядів вимірювали, розміщуючи лігатурний дріт від дистальної поверхні першого постійного моляра до дистальної поверхні однойменного зуба протилежної сторони. Отриману довжину зубного ряду зіставляли з сумою мезіодистальних розмірів коронок 12 зубів.

За допомогою методу Pont визначали порушення розмірів зубних рядів в горизонтальній площині в області премолярів і молярів в залежності від мезіодистальних розмірів різців верхньої щелепи. Результати вимірювань порівнювали з даними норми таблиці Pont з поправкою Ліндер і Харт.

Довжину переднього відрізка зубних дуг вивчали за методом Korkhaus. Для визначення довжини переднього відрізка верхнього зубного ряду вимірювали відстань від серединної точки між центральними різцями і вестибулярної поверхні їх коронок або ріжучих країв по перпендикуляру до лінії, яка проходить через середину межбугрової фісури перших премолярів. На нижньому зубному ряду – відстань від контактної точки ріжучих країв центральних різців по перпендикуляру до лінії, яка проходить через дистальні контактні точки на схилі щічних горбів перших премолярів. Результати вимірювань порівнювали з даними таблиці Korkhaus.

Мезіальне зміщення зубів бокової групи верхньої щелепи діагностували за допомогою методу Schmuth. Діагностична лінія (шовно-сосочкова) проходила через основу різцевого сосочка і першу пару поперечних піднебінних складок, перпендикулярно серединному піднебінному шву.

Для визначення індивідуальних відмінностей у розмірах сегментів зубних рядів, виділених з урахуванням їх функціональної єдності, пропорційності співвідношення цих сегментів, а також для диференціальної діагностики тісного положення зубів, викликаного невідповідністю їх величини при макродентії від такого положення, що розвивається в результаті звуження або укорочення зубного ряду при мезіальному зміщенні бокових зубів, використовували метод Gerlach.

Для діагностики невідповідності розмірів зубної дуги і її апікального базису використовували метод Н.Г. Снагіной. Довжину апікального базису верхнього зубного ряду вимірювали по перпендикуляру від лінії, що з'єднує дистальні поверхні коронок верхніх перших постійних молярів до міжзубного сосочка на піднебінні між центральними різцями. Довжину апікального базису нижнього зубного ряду вимірювали по перпендикуляру від лінії, що з'єднує дистальні поверхні коронок нижніх перших постійних молярів до точки дотику мезіальних кутів коронок нижніх центральних різців. Виразовували суму мезіодистальних розмірів 12 зубів відповідного зубного ряду. Отримані дані довжини і ширини апікальних базисів зубних рядів, з урахуванням мезіодистальних розмірів 12 зубів відповідного зубного ряду, порівнювали з даними таблиці норми Н.Г. Снагіной.

Прогнозування нестачі місця для постійного ікла і премолярів в зубному ряду як верхньої, так і нижньої щелепи в початковий період змішаного прикусу виконували за допомогою методу Джонстона і Танаки. Для цього вимірювали суму мезіодистальних розмірів центрального і бокового різців нижньої щелепи досліджуваної сторони. До цієї величини додавали коефіцієнт 11,5 – для верхнього зубного ряду, і 10,5 – для нижнього зубного ряду. Отримані значення були прогнозованою сумою мезіодистальних розмірів постійного ікла і премолярів, які не прорізалися.

Вивчення наявності повороту по осі першого постійного моляра верхньої щелепи проводили за методом Bennett J.C., McLaughlin R.P. Для цього проводили діагностичну лінію, яка проходить через дистально-щічний і мезіально-піднебінний горбики першого постійного моляра верхньої щелепи, і в нормі проектується на постійне ікло верхньої щелепи. Якщо діагностична лінія проектується на премоляри, це свідчить про наявність повороту навколо

осі першого постійного моляра.

Для оцінки відповідності розмірів зубів верхньої і нижньої щелепи застосовували метод Болтона (Broadbent B.H.Sr, et al., 1975). Болтон показав, що сума мезіодистальних розмірів 12 постійних нижніх зубів складає 91,3% від суми мезіодистальних розмірів 12 постійних верхніх зубів (індекс «overall-ratio»), а сума мезіодистальних розмірів 6 постійних фронтальних нижніх зубів складає 77,2% від суми мезіодистальних розмірів 6 постійних фронтальних верхніх зубів (індекс «anterior-ratio»).

Рентгенологічні методи дослідження. Отримано і вивчено 52 ортопантомограми щелеп для визначення стану періапікальних тканин коренів постійних зубів, наявності зачатків постійних зубів, ступеня їх формування, положення. Ортопантомограми отримували з використанням ортопантомографа «ORTHOPHOS» фірми «SIRONA SIDEXIS», що надає максимальний обсяг огляду та мінімальне збільшення зображення за рахунок товщини виділюваного шару.

Для визначення особливостей морфологічної будови лицевого відділу черепа використовували 98 телерентгенограм голови, виконаних в бокових проекції. Бокові телерентгенограми голови виготовляли на апараті «ORTHOPHOS» фірми «SIRONA SIDEXIS», при фокусній відстані 150 см, напрузі 65-75 кВ, час експозиції – 1,6-2,0 с, сила струму – 14 мА. Фіксацію голови здійснювали за допомогою цефалостата. Пучок променів направляли на середину зовнішнього слухового проходу.

Для визначення особливостей будови лицевого відділу черепа у пацієнтів з дистальною оклюзією були вивчені 29 кутових і 21 лінійних параметри.

Так як в літературі містяться суперечливі дані про можливість застосування дистального переміщення постійних молярів верхньої щелепи в залежності від напрямку росту щелеп, у кожній групі пацієнтів були виділені підгрупи в залежності від типу росту щелеп. Напрямок зростання щелеп визначали за величиною сумарного кута по Bjork. Якщо величина сумарного кута по Bjork складала 394° – цих пацієнтів розглядали як пацієнтів з нейтральним типом росту щелеп, якщо 393° і менше – як пацієнтів з горизонтальним типом росту щелеп, якщо 395° і більше – як пацієнтів з вертикальним типом росту щелеп.

В залежності від типу росту щелепи пацієнти з дистальним прикусом (II клас за Енглем) пацієнти (група 1.) були поділені на дві підгрупи: 1.А. підгрупа – 9 пацієнтів (56,25%) з горизонтальним типом росту щелеп; 1.Б.

підгрупа – 7 пацієнтів (43,75%) з вертикальним типом росту щелеп.

Пацієнти з дистальним співвідношенням перших постійних молярів, в результаті мезіального зміщення постійних бокових зубів (група 2.), були розділені на три підгрупи в залежності від напрямку росту щелеп: 2.А. підгрупа – 5 пацієнтів (29,41%) з горизонтальним типом росту щелеп; 2.Б. підгрупа – 7 пацієнтів (41,18%) з вертикальним типом росту щелеп; 2.В. підгрупа – 5 пацієнтів (29,41%) з нейтральним типом росту щелеп.

Пацієнти з дистальним співвідношенням постійних молярів, через невідповідність розмірів коронок тимчасових і постійних зубів (група 3) були поділені на дві підгрупи в залежності від напрямку росту щелеп: 3.А. підгрупа – 11 пацієнтів (57,89%) з горизонтальним типом росту щелеп; 3.Б. підгрупа – 8 пацієнтів (42,11%) з вертикальним типом росту щелеп.

Пацієнтам з мезіальною оклюзією (III клас за Енглеєм) на боковій ТРГ визначали: значення кутів SNA, SNB, ANB; кут нахилу верхніх центральних різців до площини верхньої щелепи; оцінка WITS.

Фотометричні методи дослідження. Фотометричне дослідження включало вивчення 457 кольорових фотографій обличчя в анфас, профіль, анфас при розімкнутих губах. За допомогою цього методу визначали лицеві ознаки аномалій прикусу і порушення естетики обличчя в сагітальному, вертикальному і трансверсальному напрямках. При вивченні фотографій обличчя в анфас звертали увагу на форму обличчя (широке, середнє, вузьке); його симетричність або асиметричність; на форму обличчя в профіль – опукле, пряме, увігнуте. Уточнювали розташування губ і підборіддя в біометричному профільному полі Дрейфуса та по відношенню до естетичної площини Ricketts. Порівнювали фотографії обличчя, отримані до лікування, після його закінчення і визначали зміни форми обличчя в результаті лікування.

Апарати для дисталізації молярів. Лицева дуга використовувалася у підлітковому віці (до 12-13 років) для стримування росту верхньої щелепи і для дистального зміщення перших постійних молярів, складається з двох дуг: позаротової і внутрішньоротової які з'єднані між собою. Внутрішньоротова дуга фіксується на опорних кільцях на перших молярах верхньої щелепи, зовнішньоротова – до шийної або головної пов'язки.

Апарат Pendulum застосовувався для дистального переміщення перших постійних молярів верхньої щелепи і складається з піднебінної кнопки Nance яка з'єднана з зубним рядом за допомогою оклюзійних опор і зафіксовані на оклюзійних поверхнях першого і другого премолярів. Пружини, у вигляді петлі, виготовлені з дроту 0,032” ТМА, направлені назад і заходять в пази

кілець, що зацементовані на перших молярах.

Апарат First Class застосовувався для дистального переміщення перших постійних молярів верхньої щелепи і складається з опорних кілець (або коронок) на перші моляри і другі премоляри, піднебінної кнопки Nance, до якої прикріплені пружини, з вестибулярного боку знаходяться гвинти, що активуються. Поворот гвинта на один оберт на день забезпечує розширення простору між зубами на 0,1 мм, яке потрібне для дисталізації молярів.

Апарат «Пристрій для дисталізації постійних молярів верхньої щелепи» розроблений на кафедрі ортодонції НМУ ім. О.О.Богомольця забезпечував корпусне дистальне переміщення постійних молярів верхньої щелепи.

Апарати для лікування мезіального прикусу. Незнімний ортодонтичний апарат на верхню щелепу типу А1 використовувався для протрузії верхньої щелепи при лікуванні мезіального прикусу в молочному і змінному прикусі (рис. 1)

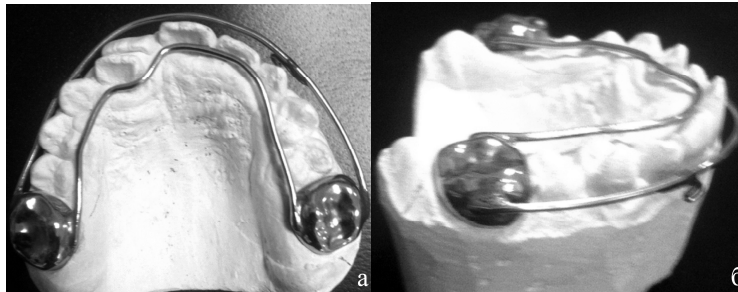


Рис. 1. Незнімний ортодонтичний апарат (типу А1) на верхню щелепу на коронках із гачками для поза ротових тяг (а – вигляд з піднебінної сторони; б – вигляд з боку)

Незнімний ортодонтичний апарат на верхню щелепу типу А2 використовується для протрузії і розширення верхньої щелепи при лікуванні мезіального прикусу у пізньому змінному і постійному прикусі (рис. 2).

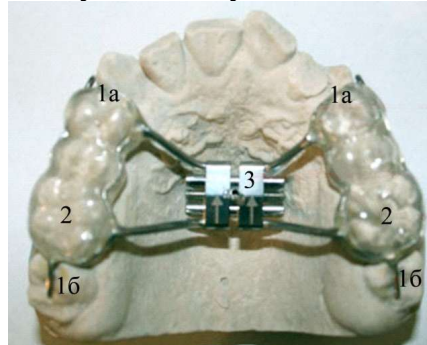


Рис. 2. Незнімний ортодонтичний апарат типу А2 на оклюзійних накладках та гвинтом на верхню щелепу із гачками для поза ротових тяг: 1 – дротяний каркас; 1а – оклюзійна накладка; 1б – вестибулярні гачки; 2 – пластмасові капи; 3 – ортодонтичний гвинт.

Статистична обробка даних. Статистичний метод дослідження застосовано для аналізу даних, отриманих при вивченні клінічного матеріалу, бокових телерентгенограм голови та історій хвороби хворих, які закінчили ортодонтичне лікування. Критерій вірогідності p визначали по таблиці Стьюдента – Фішера, попередньо обчисливши показник вірогідності відмінностей. Довірча ймовірність вибиралася рівною 0,95, відповідно до рекомендацій ДСТУ для прямих вимірювань за багаторазовим спостереженням (Рогач І. М. та співавт., 2017).

Результати дослідження та їх обговорення Біометричний аналіз діагностичних моделей щелеп у пацієнтів з дистальною оклюзією (II клас Енгля) показав ознаки порушення форми і розмірів зубних рядів: звуження верхнього зубного ряду в ділянці премолярів становить від 0,50 до 2,20 мм, в середньому – $1,30 \pm 0,62$ мм; у ділянці молярів – від 0,80 до 3,60 мм в середньому – $1,77 \pm 0,92$ мм, звуження нижнього зубного ряду, відповідно - від 0,50 до 2,80 мм $1,67 \pm 0,86$ мм і від 1,20 до 4,30 мм, в середньому – $2,40 \pm 0,96$ мм. Звуження апікального базису верхньої щелепи - від 1,10 до 3,20 мм, $1,80 \pm 0,69$ мм, нижньої – від 0,70 до 3,40 мм, в середньому – $1,50 \pm 0,37$ мм..

У пацієнтів з дистальних співвідношенням постійних молярів, через мезіальне зміщення постійних зубів встановлено: вкорочення верхнього зубного ряду від 4,00 до 18,00 мм, в середньому – $7,86 \pm 1,09$ мм; звуження верхнього зубного ряду в ділянці молярів від 0,80 до 10,80 мм, в середньому – $5,32 \pm 0,88$ мм. У всіх пацієнтів діагностовано порушення пропорційності співвідношення сегментів зубних рядів та укорочення апікального базису верхньої щелепи

Аналіз результатів вимірювання діагностичних моделей щелеп у пацієнтів з агенезією латеральних різців і мезіальним прикусом свідчить про звуження верхнього зубного ряду в ділянці премолярів в середньому на $3,08 \pm 0,10$ мм ($3,02 \pm 0,07$ мм у пацієнтів із постійним прикусом та незавершеним ростом і $3,14 \pm 0,14$ мм у пацієнтів із завершеним ростом), у ділянці молярів на $1,27 \pm 0,06$ мм, ($1,25 \pm 0,05$ мм у пацієнтів із постійним прикусом та незавершеним ростом і $1,30 \pm 0,07$ мм у пацієнтів із завершеним ростом). Звуження нижнього зубного ряду в ділянці премолярів становило в середньому – $2,39 \pm 0,09$ мм ($1,94 \pm 0,06$ мм у пацієнтів із постійним прикусом та незавершеним ростом і $2,84 \pm 0,12$ мм у пацієнтів із завершеним ростом), у ділянці молярів – $1,18 \pm 0,04$ мм ($1,02 \pm 0,03$ мм у пацієнтів із постійним прикусом та незавершеним ростом і $1,17 \pm 0,06$ мм у пацієнтів із завершеним ростом). Вкорочення переднього відділу верхнього зубного ряду встановлено в

середньому – $2,03 \pm 0,08$ мм ($1,36 \pm 0,05$ мм у пацієнтів із постійним прикусом та незавершеним ростом і $2,71 \pm 0,11$ мм у пацієнтів із завершеним ростом).

Звуження апікального базису верхньої щелепи становить в середньому – $1,20 \pm 0,05$ мм ($1,14 \pm 0,04$ мм у пацієнтів із постійним прикусом та незавершеним ростом і $1,27 \pm 0,07$ мм у пацієнтів із завершеним ростом).

Встановлено порушення форми і розмірів зубних рядів у пацієнтів з мезіальним прикусом і дефіцитом росту верхньої щелепи: звуження верхнього зубного ряду в ділянці премолярів становить в середньому – $2,28 \pm 0,35$ мм ($2,21 \pm 0,42$ мм у змінному прикусі і $2,35 \pm 0,28$ мм у постійному прикусі), у ділянці молярів – $3,43 \pm 0,41$ мм ($3,32 \pm 0,41$ мм у змінному прикусі і $3,55 \pm 0,42$ мм у постійному прикусі).

Вкорочення переднього відділу верхнього зубного ряду складало в середньому – $2,02 \pm 0,16$ мм ($1,90 \pm 0,07$ мм у змінному прикусі і $2,15 \pm 0,25$ мм у постійному прикусі). Звуження апікального базису верхньої щелепи становить в середньому – $1,36 \pm 0,02$ мм ($1,12 \pm 0,04$ мм у змінному прикусі і $1,60 \pm 0,01$ мм у постійному прикусі).

аналіз значень індексу anterior ratio за Bolton не виявили невідповідності розміру фронтальної групи верхніх та нижніх зубів.

Проведений розширений цефалометричний аналіз ТРГ голови пацієнтів з дистальною оклюзією перших постійних молярів з урахуванням періоду прикусу і типу росту щелеп

Аналіз бокових телерентгенограм голови показав, що для пацієнтів з дистальним прикусом, незалежно від спрямування росту щелеп, характерне: порушення положення гілки та тіла нижньої щелепи відносно одне одного; обертання оклюзивної площини вниз за годинниковою стрілкою відносно площини NS; зменшення передньої загальної лицевої висоти через зменшення передніх верхньої та нижньої лицевих висот, з горизонтальним спрямуванням росту щелеп - обертання мандибулярної площини вгору проти годинникової стрілки відносно площини NS; зменшення задньої загальної лицевої висоти через зменшення задньої нижньої лицевої висоти, із вертикальним спрямуванням росту - обертання мандибулярної площини вниз за годинниковою стрілкою відносно площини NS; ретроположення нижньої щелепи і підборіддя відносно площини NS; зменшення задньої лицевої висоти; вкорочення гілки нижньої щелепи.

Вперше встановлено, що у пацієнтів з дистальним співвідношення перших постійних молярів внаслідок мезіального зміщення бокових зубів при аналізі кутових та лінійних параметрів лицевого відділу черепа на

телерентгенограмі голови в боковій проекції, незалежно від напряму росту щелеп характерне зменшення передньої загальної лицевої висоти, при горизонтальному спрямуванні росту щелеп характерне обертання мандибулярної площини вгору проти годинникової стрілки відносно площини NS, а при вертикальному - обертання мандибулярної площини і оклюзійної площини вниз за годинниковою стрілкою відносно площини NS.

Підтверджено, що для дисталізації перших постійних молярів верхньої щелепи лицева дуга найбільш ефективна у пацієнтів з другими постійними молярами верхньої щелепи, які не прорізалися, з дистальним прикусом і з дистальним співвідношенням молярів, в результаті невідповідності коронок тимчасових і постійних зубів (зміщення молярів від 3,5 мм до 9,14 мм, та значною їх екструзією – до 3,08 мм). Pendulum-апарат доцільно використовувати у пацієнтів з дистальним співвідношенням молярів, в результаті мезіального зміщення постійних зубів або невідповідності коронок тимчасових і постійних зубів (зміщення молярів від 3,67 мм до 11,49 мм), при цьому спостерігається незначна екструзія молярів, яка вища у пацієнтів з другими постійними молярами, які не прорізалися. Апарат First Class Leone дозволяє отримати найбільш позитивні результати у пацієнтів з дистальним прикусом, у пацієнтів з дистальним співвідношенням молярів, в результаті мезіального зміщення постійних зубів або невідповідності коронок тимчасових і постійних зубів (зміщення молярів від 4,33 мм до 9,30мм), незалежно від наявності в зубній дузі других постійних молярів верхньої щелепи.

Аналіз бокових ТРГ у пацієнтів з агенезією латеральних різців і мезіальним прикусом показав, що у наймолодшій групі переважали помірні патологічні зміни: майже нормальні значення проклінації центральних різців та значення WITS, що відповідали прямому контакту ріжучих країв верхніх та нижніх різців. Середнє значення кута ANB $-1,6 \pm 0,3^\circ$. У пацієнтів із постійним прикусом та незавершеним ростом зміни були більше виразні: середнє значення кута ANB $-2,8 \pm 0,2^\circ$, середні значення параметрів положення зубів відповідали оберненому перекриттю у фронтальній ділянці із середнім значенням WITS $-1,1 \pm 0,4$ мм.

Вперше проведено порівняння ефективності застосування апаратів типу A1 і A2 у поєднанні з лицевою маскою при лікуванні мезіального прикусу у пацієнтів з дефіцитом росту верхньої щелепи у різні періоди прикусу.

Апарат A1 фіксується на перших молярах за допомоги ортодонтичних коронок до яких припаяний ортодонтичний дріт (2,0 мм) з обох боків (вестибулярного і орального) зубного ряду. З вестибулярного боку до дроту

припаяні гачки для фіксації позаротових еластичних тяг. Позаротова тяга повинна розвивати силу 350-450 грам на кожную сторону, та використовуватись протягом 12-14 годин на добу.

При використанні апарату типу А1 спостерігається приріст верхньої щелепи в період молочного (в середньому на $3,9 \pm 0,41$ мм, $P < 0,05$) і раннього змінного прикусу (в середньому на $3,2 \pm 0,39$ мм, $P < 0,05$).

Апарат А2 який фіксується на перших молярах і премолярах за допомоги акрилових кап з дротяним каркасом які з'єднані ортодонтичним гвинтом для розширення верхньої щелепи. З вестибулярного боку кап є гачки для фіксації позаротових еластичних тяг. Позаротова тяга повинна розвивати силу 400-450 грам на кожную сторону протягом 12-14 годин на добу. При використанні апарату типу А2 спостерігається також прискорення росту верхньої щелепи в сагітальній площині, що в середньому складає $3,2 \pm 0,24$ мм ($P < 0,05$) у пацієнтів в період пізнього змінного прикусу і мм у період несформованого постійного прикусу.

Запропоновано алгоритм лікування сагітальних аномалій прикусу обумовлених порушеннями розвитку верхньої щелепи, який поєднує застосування внутрішньоротових ортодонтичних апаратів з апаратами позаротової дії – лицевої дуги при дистальній оклюзії і лицевої маски при мезіальній оклюзії.

Висока частота мезіального положення перших молярів у поєднанні з недорозвиненням верхньої щелепи у дітей 9–12 років (8–12 %, а в карієсогенних регіонах – понад 15 %) спричиняє нерівномірний розподіл жувального навантаження, погіршує самоочищення зубів і зумовлює раннє виникнення карієсу й хронічного катарального гінгівіту [14–17]. Стандартизовані гігієнічні рекомендації не забезпечують довготривалого контролю мікробіоценозу, тому нами створено багатокомпонентний лікувально-профілактичний комплекс (ЛПК). Комплексна дія біотриту, антиоксидантів, кальцію, фтору, інуліну та кверцетину скерована на корекцію дисбіозу, оксидативного стресу й мінерального дефіциту, водночас забезпечуючи протизапальний і ремінералізувальний ефекти. Уже через шість місяців застосування ЛПК приріст КПВз становив 0,18 ум. од. проти 0,29 ум. од. у контролі; за два роки сумарне збільшення індексу склало лише 0,56 ум. од., що на 30,9 % менше, ніж у групі порівняння (0,81 ум. од.). Показники пародонта демонстрували аналогічну позитивну динаміку: індекс РМА знизився з $11,30 \pm 1,07$ % до $3,50 \pm 0,34$ % ($p < 0,001$), а кровоточивість ясен – з $0,18 \pm 0,02$ до $0,16 \pm 0,02$, тоді як у контролі вони залишалися близькими до

вихідних або погіршувалися. Індeksi гігієни (Silness–Loe та Stallard) у піддослідних дітей зменшилися відповідно у 2- та 7-рази вже на шестому місяці й зберігали статистично достовірну різницю протягом усього дворічного періоду. Тимчасове підвищення Silness–Loe на 12-му місяці, зумовлене адаптацією до ортодонтичних апаратів, було нивельоване просвітницькими заходами, інтегрованими в ЛПК. Отже, запропонований комплекс, що об'єднує місцеву, системну й гігієнічну ланки, забезпечує суттєве пригнічення карієсогенних процесів, стабілізацію пародонта та формування стійких гігієнічних навичок, що робить його доцільним у профілактиці та лікуванні дітей із мезіальним співвідношенням перших постійних молярів і недорозвиненою верхньою щелепою.

У дітей із хронічним катаральним гінгівітом на початку спостереження активність еластази в ротовій рідині удвічі перевищувала референтні значення, що підтверджувало виражений запальний процес. У групі стандартної терапії показник залишався стабільно високим протягом року, тоді як додавання ЛПК вже через 1,5 місяця знизило еластазу на 26,8 %, через 3 місяці – на 39 %, а через 12 місяців – на 53,6 % ($p < 0,001$), забезпечивши достовірно кращі результати порівняно з контролем ($p_2 < 0,002$).

Рівень малонового діальдегіду (МДА) у вихідному стані був підвищений на 55–67 %, що свідчило про оксидативний стрес. Стандартне лікування практично не вплинуло на показник, тоді як у основній групі МДА зменшився на 17,8 % через 1,5 місяця, на 39,3 % через 3 місяці та утримувався близьким до норми протягом року; міжгрупова різниця становила 32–43 % ($p < 0,001$).

Активність каталази, знижена на 26–30 % порівняно з нормою, у контрольній групі не відновилася. Після включення ЛПК каталаза підвищилася на 29,4 % уже через 1,5 місяця, на 41,2 % через 3 місяці та залишалася в межах референтних значень до 12-го місяця ($p < 0,001$ проти контролю).

Антиоксидантно-прооксидантний індекс (АПІ) первинно був знижений у 1,7–2,5 рази. Без додаткової терапії він не зростав, тоді як ЛПК підвищив АПІ на 28,4 % через 1,5 місяця, на 90,5 % через 3 місяці та на 56,7 % через рік; показник у 1,6–3,2 рази перевищував контрольні значення ($p < 0,001$).

Таким чином, поєднане застосування «Біотрит-Дента», фітогелю «Квертулін» і зубної пасти «Лакалут» ефективно знижує запальну активність, нормалізує рівень перекисних продуктів та посилює антиоксидантний захист ротової порожнини, що підтверджує патогенетичну доцільність розробленого лікувально-профілактичного комплексу.

У двох групах дітей із хронічним катаральним гінгівітом вихідні

коливання рН ($\Delta\text{pH} \approx 0,30$ од.) не різнилися, що засвідчило їхню однорідність. Після шести місяців додавання ЛПК знизило ΔpH до $0,09 \pm 0,01$ ($p < 0,001$), тоді як у контролі показник залишався практично незмінним ($0,26 \pm 0,02$). Упродовж року й двох років ΔpH у піддослідних дітей утримувався на рівні $0,14\text{--}0,13$ од., більш ніж у два рази нижчому за вихідний та майже втричі нижчому за контрольні значення ($0,33\text{--}0,35$ од.), що свідчить про стійке підсилення буферної здатності слини та зниження кислотогенності бляшки.

Спектроколометрія слизової, забарвленої розчином Шиллера-Писарева, підтвердила регрес запалення: коефіцієнт відбиття світла R у вихідному стані був подібним у групах ($\approx 56/68$ % проти $60/73$ % при $460/660$ нм). Уже через шість місяців у дітей, які користувалися ЛПК, R підвищився до 81 % і 87 % відповідно, зберігся вище 80 % через рік і досяг $84/91$ % на другий рік, тоді як у контролі залишався поблизу вихідного рівня. Це вказує на зменшення дистрофічно-запальних змін та відновлення бар'єрних властивостей епітелію.

Оцінка кольорових координат x, y, z ясен до та після жуваального навантаження засвідчила покращення мікроциркуляції лише у основній групі. Вже через півроку амплітуда їхніх змін істотно скоротилася, а через рік і два роки постнавантажувальні значення перевищували довстановлені, що свідчило про відновлення функціональної гіперемії та капілярного тонуусу. У групі стандартної терапії негативна динаміка зберігалася.

Багатокомпонентний лікувально-профілактичний комплекс забезпечував стабільне зниження кислотогенності зубної бляшки, достовірне посилення буферної активності слини, виражене пригнічення запальної інфільтрації ясен і нормалізацію мікросудинних реакцій, що разом формує патогенетично обґрунтовану ремісію хронічного катарального гінгівіту у дітей.

ВИСНОВКИ

У дисертаційній роботі представлено патогенетично та клінічно обґрунтоване рішення актуальної проблеми стоматології – підвищення ефективності лікування сагітальних аномалій прикус за рахунок дисталізації молярів у пацієнтів з дистальною оклюзією та нормалізації сагітального і трансверзального розмірів верхньої щелепи при мезіальному співвідношенні перших постійних молярів, біометричного і рентгенологічного уточнення механізму порушень розвитку верхньої щелепи при сагітальних аномаліях прикусу та розробки обґрунтованого комплексного лікування, що включає застосування ортодонтичних апаратів внутрішньоротової і позаротової дії, компактостеотомію та ортохірургічну мезіалізацію верхньої щелепи.

1. Біометричний аналіз діагностичних моделей щелеп у пацієнтів з

дистальною оклюзією (II клас Енгля) показав ознаки порушення форми і розмірів зубних рядів: звуження верхнього зубного ряду в ділянці премолярів становить від 0,50 до 2,20 мм; у ділянці молярів – від 0,80 до 3,60 мм, звуження нижнього зубного ряду, відповідно - від 0,50 до 2,80 мм і від 1,20 до 4,30 мм. Звуження апікального базису верхньої щелепи - від 1,10 до 3,20 мм, нижньої – від 0,70 до 3,40 мм.

2. У пацієнтів з дистальних співвідношенням постійних молярів, через мезіальне зміщення постійних зубів встановлено: вкорочення верхнього зубного ряду від 4,00 до 18,00 мм; звуження верхнього зубного ряду в ділянці молярів від 0,80 до 10,80 мм, У всіх пацієнтів діагностовано порушення пропорційності співвідношення сегментів зубних рядів та укорочення апікального базису верхньої щелепи від 2,60 до 9,90 мм.

3. У пацієнтів з дистальним співвідношенням постійних молярів, обумовленим невідповідністю розмірів коронок тимчасових і постійних зубів, встановлено: укорочення верхнього зубного ряду від 4,00 до 8,00 мм, укорочення довжини переднього відрізка від 2,10 до 5,30 мм, звуження в ділянці молярів від 1,20 до 9,90 мм, звуження апікального базису – від 2,0 до 6,6 мм, укорочення апікального базису верхньої щелепи – від 2,70 до 7,70 мм. Порушення пропорційності співвідношення сегментів зубних рядів діагностовано у всіх пацієнтів.

4. У всіх пацієнтів з дистальним прикусом з горизонтальним спрямуванням росту щелеп встановлено збільшення кута PnMP; зменшення кутів ArGoGn, NSMP, PnOcP, SpPMP, лінійних – кутів N-Gn, S-Go, N-ANS, A'-B', M'-J', зменшення передньої загальної лицьової висоти, зменшення задньої загальної лицьової висоти. У пацієнтів з вертикальним типом росту - встановлено збільшення кутів NSMP, SpPMP, ArGoGn; зменшення кутів SNB, NAB, SNPg, NAPg, PnOcP, PnMP; лінійних – N-Gn, S-Go, S-PNS, Ar-Go, N-ANS, A'-B', M'-J'. Зменшення кутів SNB, NAB, SNPg, NAPg, зменшення передньої загальної лицьової висоти, зменшення задньої загальної лицьової висоти, та вкорочення гілки нижньої щелепи.

5. Для пацієнтів з дистальним співвідношенням перших постійних молярів внаслідок мезіального зміщення постійних зубів з горизонтальним типом росту встановлено збільшення кута PnMP, зменшення кутів NSMP, SpPMP; лінійних – N-Gn, S-Go, S-PNS, N-ANS, A'-B', M'-J', зменшення передньої і задньої загальної лицьової висоти. При вертикальному типі росту встановлено збільшення кутів NSMP, SpPMP; зменшення – кутів PnMP, PnOcP; лінійних – N-Gn, S-Go, S-PNS, N-ANS, A'-B', M'-J', а з нейтральним типом росту

– зменшення кута PnOcP; лінійних – N-Gn, S-Go, S-PNS, N-ANS, A'-B', M'-J'.

6. Для пацієнтів з дистальним співвідношенням перших постійних молярів, обумовленим невідповідністю розмірів коронок тимчасових і постійних зубів, з горизонтальним типом росту встановлено збільшення кута PnMP; зменшення кутів PnOcP, SpPMP, NSMP, лінійних – N-Gn, S-Go, A'-B', M'-J', а з вертикальним типом росту – збільшення кутів NSMP, SpPMP; зменшення кутів PnOcP, PnMP; лінійних – N-Gn, S-Go, A'-B', M'-J'

7. Аналіз результатів вимірювання діагностичних моделей щелеп у пацієнтів з агенезією латеральних різців і мезіальним прикусом свідчить про звуження: верхнього зубного ряду в ділянці премолярів в середньому на $3,08 \pm 0,10$ мм, у ділянці молярів на $1,27 \pm 0,06$ мм. Звуження нижнього зубного ряду в ділянці премолярів становило в середньому – $2,39 \pm 0,09$ мм, у ділянці молярів – $1,18 \pm 0,04$ мм. Вкорочення переднього відділу верхнього зубного ряду було в середньому на $2,03 \pm 0,08$ мм. Звуження апікального базису верхньої щелепи становить в середньому – $1,20 \pm 0,05$ мм. Аналіз значень індексу anterior ratio за Bolton не виявили невідповідності розміру фронтальної групи верхніх та нижніх зубів.

8. Встановлено порушення форми і розмірів зубних рядів у пацієнтів з мезіальним прикусом і дефіцитом росту верхньої щелепи: звуження верхнього зубного ряду в ділянці премолярів становить в середньому – $2,28 \pm 0,35$ мм, у ділянці молярів – $3,43 \pm 0,41$ мм. Вкорочення переднього відділу верхнього зубного ряду складало в середньому – $2,02 \pm 0,16$ мм. Звуження апікального базису верхньої щелепи становить в середньому – $1,36 \pm 0,02$ мм. Аналіз значень індексу anterior ratio за Bolton не виявили невідповідності розміру фронтальної групи верхніх та нижніх зубів.

9. Аналіз бокових ТРГ у пацієнтів з агенезією латеральних різців і мезіальним прикусом показав, що у наймолодшій групі переважали помірні патологічні зміни: майже нормальні значення проклінації центральних різців та значення WITS, що відповідали прямому контакту ріжучих країв верхніх та нижніх різців. Середнє значення кута ANB $-1,6 \pm 0,3^\circ$. У пацієнтів із постійним прикусом та незавершеним ростом зміни були більше виразні: середнє значення кута ANB $-2,8 \pm 0,2^\circ$, середні значення параметрів положення зубів відповідали оберненому перекриттю у фронтальній ділянці із середнім значенням WITS – $1,1 \pm 0,4$ мм.

10. Встановлено значні порушення скелетного співвідношення щелеп у пацієнтів з мезіальним прикусом і дефіцитом росту верхньої щелепи: середні значення кутів SNA $76,1 \pm 1,08$ і I-Pal.pl $112,5 \pm 0,46$, відстань Co-A $79,2 \pm 1,46$ мм.

11. Встановлено, що для дисталізації перших постійних молярів верхньої щелепи лицева дуга найбільш ефективна у пацієнтів з другими постійними молярами верхньої щелепи, які не прорізалися, з дистальним прикусом і з дистальним співвідношенням молярів, в результаті невідповідності коронок тимчасових і постійних зубів (зміщення молярів від 3,5 мм до 9,14 мм, та значною їх екструзією – до 3,08 мм). Pendulum-апарат доцільно використовувати у пацієнтів з дистальним співвідношенням молярів, в результаті мезіального зміщення постійних зубів або невідповідності коронок тимчасових і постійних зубів (зміщення молярів від 3,67 мм до 11,49 мм), при цьому спостерігається незначна екструзія молярів, яка вища у пацієнтів з другими постійними молярами, які не прорізалися. Апарат First Class Leone дозволяє отримати найбільш позитивні результати у пацієнтів з дистальним прикусом, у пацієнтів з дистальним співвідношенням молярів, в результаті мезіального зміщення постійних зубів або невідповідності коронок тимчасових і постійних зубів (зміщення молярів від 4,33 мм до 9,30 мм), незалежно від наявності в зубній дузі других постійних молярів верхньої щелепи.

12. Показано, що лікування агенезії верхніх бокових різців при мезіальному прикусі у пацієнтів в період змінного прикусу із застосуванням лицевої маски призвело до збільшення кута ANB з $-1,6 \pm 0,3$ до $0,7 \pm 0,3^\circ$, нормалізації значення оцінки WITS до $1,2 \pm 0,4$ мм, збільшити простір в зубній дузі для коронкової частини латерального різця до $5,3 \pm 1,2$ мм, а відстань між верхівками ікла та центрального різця - до $3,2 \pm 0,9$ мм. Використанням брекет-системи для дентоальвеолярної компенсації мезіального прикусу із створенням місця для латеральних різців не вплинуло на середні значення кута ANB, але вдалося досягнути нормалізації значення оцінки WITS до $1,3 \pm 0,5$ мм та отримати простір в зубній дузі для коронкової частини латерального різця до $7,2 \pm 0,6$ мм, а відстань між верхівками ікла та центрального різця до $4,1 \pm 0,6$ мм. Поєднання лицевої маски і брекет-системи сприяло збільшенню кута ANB – до $0,8 \pm 0,3^\circ$ і значення WITS до $1,3 \pm 0,3$ мм, середні значення відстані між іклом та центральним різцем на рівні коронок складали $7,1 \pm 0,3$ мм, а на рівні верхівок - $4,7 \pm 0,4$ мм. При застосуванні міжщелепових еластиків за III класом до брекет-системи або мініімплантатів було отримано достатній простір як для коронок (від $6,9 \pm 0,4$ мм до $7,2 \pm 0,5$ мм), так і для верхівок латеральних різців від ($3,9 \pm 0,8$ мм до $4,9 \pm 0,6$ мм), значення оцінки WITS також були близькими до норми, спостерігався певний приріст кута ANB до $0,4 \pm 0,09^\circ$. Використовуючи незнімну техніку із компактостеотомією вдалося збільшити значення кута ANB до $1,2 \pm 0,2$ мм, нормалізацію значень WITS до $1,5 \pm 0,3$ мм та збільшити простір

на рівні коронок до $8,1\pm 0,6$ мм, а на рівні верхівок коренів – до $5,7\pm 0,4$ мм. Застосування дистрактора дозволило отримати значний приріст значень кута ANB в середньому до $3,2\pm 0,3$ мм, значення WITS в середньому складала $2,2\pm 0,4$ мм та збільшити простір на рівні верхівок коренів до $6,1\pm 0,5$ мм, а на рівні коронок – до $9,2\pm 0,4$ мм.

13. У всіх пацієнтів з мезіальним прикусом і дефіцитом росту верхньої щелепи, лікування яких проводилась апаратом типу A1, встановлено майже однаковий скелетний приріст верхньої щелепи в сагітальній площині (відстань Co-A) у молочному (в середньому на $3,9\pm 0,41$ мм) та у ранньому змінному прикусі (в середньому $3,2\pm 0,39$ мм), що підтверджується збільшенням кута SNA на $5,0\pm 0,43^\circ$. Результати лікування апаратом із гвинтом типу A2 також показали значне прискорення росту верхньої щелепи в сагітальній площині у період пізнього змінного прикусу (в середньому складає $4,0\pm 0,41$ мм), та у періоди несформованого і сформованого постійного прикусу (в середньому $3,0\pm 0,35$ мм та $4,75\pm 0,39$ мм відповідно), що підтверджується збільшення значення кута SNA на $5,0^\circ\pm 0,43$ на $3,5\pm 0,32^\circ$ та на $2,25\pm 0,23^\circ$ відповідно.

14. Розроблено алгоритм обстеження і лікування пацієнтів з дистальною і мезіальною оклюзією перших постійних молярів з порушеннями сагітального росту верхньої щелепи.

15. Застосування запропонованого лікувально-профілактичного комплексу у дітей із мезіальним співвідношенням перших постійних молярів забезпечило виражений карієспрофілактичний ефект, редукуючи приріст індексу КПВз на 30,86 % упродовж дворічного спостереження порівняно з традиційними заходами. Комплекс суттєво знизив інтенсивність запальних явищ у тканинах пародонта: індекс РМА % зменшився більш ніж у чотири рази, а кровоточивість ясенних сосочків – удвічі, що підтверджує його протизапальну й ангіопротекторну дію. Індокси гігієни порожнини рота (Silness-Loe та Stallard) свідчать про формування стійких навичок ефективного догляду та значне зниження кількості зубного нальоту, що забезпечує довготривалу стабілізацію стоматологічного статусу.

16. Аналіз біохімічних визначень у ротовій рідині осіб з хронічним катаральним гінгівітом свідчить про посилення запальних процесів у порожнині рота – підвищення активності нейтрофільної еластази у два рази ($p<0,001$), вмісту малонового діальдегіду, що є показником пероксидації ліпідів та маркером системного запалення на 66,6 % ($p<0,001$) – 55,5 % ($p<0,001$), зниження показника системи антиоксидантного захисту – активності каталази на 26 % – 30 % ($p<0,001$) та одночасне зменшення антиоксидантно –

прооксидантного індексу в 1,7 – 2,5 рази ($p < 0,001$). Застосування лікувально-профілактичного комплексу призводило до гальмування процесів перекисного окиснення ліпідів – зниження рівня малонового діальдегіду, підвищення системи антиоксидантного захисту – нормалізації активності каталази та антиоксидантно-прооксидантного індексу, зниженням запального процесу про що свідчить зменшення активності еластази. Проведені дослідження свідчать про виражену антиоксидантну, протизапальну, імуностимулюючу, ангіопротекторну та мембранотропну ефективність розробленого нами лікувально-профілактичного комплексу.

17. Застосування лікувально-профілактичного комплексу забезпечило достовірне зменшення амплітуди коливань рН ротової рідини, що свідчить про відновлення буферної ємності слини та підвищення ефективності механізмів гомеостазу порожнини рота. Спектроколориметричні дослідження продемонстрували зниження проникності слизової для розчину Шиллера-Писарева та зменшення реакції на глікоген, що відображає посилення бар'єрних властивостей епітелію ясен і регресію запального процесу. Нормалізація мікроциркуляторної відповіді на фізіологічне жувальне навантаження, від спазму до адекватної функціональної гіперемії, підтвердила відновлення тону судин і загальне покращення статусу пародонту, чим обґрунтовано клінічну ефективність розробленого лікувально-профілактичного комплексу.

ПРАКТИЧНІ РЕКОМЕНДАЦІЇ

1. Рекомендувати проводити аналіз телерентгенограм пацієнтам з сагітальними аномаліями прикусу для об'єктивної характеристики розвитку верхньої і нижньої щелепи і встановлення типів росту щелеп.

2. Рекомендувати використовувати для дисталізації перших постійних молярів в період молочного і раннього змінного прикусу лицеvu дугу, а в період пізнього змінного і у постійному прикусі – внутрішньоротові апарати для дисталізації (наші дослідження підтверджують ефективність апаратів Pendulum і First Class Leone).

3. Рекомендувати для лікування мезіального прикусу з дефіцитом розвитку верхньої щелепи застосовувати внутрішньоротові апарати А1 (в період молочного і раннього змінного прикусу) і А2 (в період пізнього змінного і у постійному прикусі) у поєднанні з лицевою маскою.

4. Рекомендувати для практичного використання запропонований алгоритм діагностики і лікування дистальної оклюзії перших постійних молярів і мезіального прикусу з порушенням росту верхньої щелепи.

СПИСОК ПУБЛІКАЦІЙ ЗДОБУВАЧА ЗА ТЕМОЮ ДИСЕРТАЦІЇ

1. Skrypnyk I. L., Shnaider S. A., Dienga A. E., Gorokhivskiy V. N., Suslova O. V., Kordonets O. L., Zhelizniak N. A. Changes in craniofacial parameters due to distal movement of permanent maxillary molars in patients with distal occlusion and vertical jaw growth direction. *World of Medicine and Biology*. 2024;2(88):142-145. DOI: <https://doi.org/10.26724/2079-8334-2024-2-88-142-145> *Участь здобувача полягає у проведенні клінічних досліджень, аналізі отриманих даних, написанні статті.*

2. Скрипник І. Л., Шнайдер С. А., Анісімов М. В., Єнча А., Єнчова Я. Зміна параметрів лицевого відділу черепа внаслідок дистального переміщення постійних молярів верхньої щелепи у пацієнтів з дистальним прикусом з горизонтальним напрямом росту щелеп. *Інновації в стоматології*. 2024;1:90-94. DOI: <https://doi.org/10.35220/2523-420X/2024.1.13> *Участь здобувача полягає у проведенні клінічних досліджень, аналізі отриманих даних, написанні статті.*

3. Скрипник І. Л., Шнайдер С. А. Ефективність лікування мезіального прикуса у пацієнтів із дефіцитом розвитку верхньої щелепи з використанням незнімної техніки у комбінації із еластиками III класу з опорою на мікроімпланти. *Colloquium-journal*. 2024;4(197):38-40. DOI: <https://doi.org/10.5281/zenodo.13327069> *Участь здобувача полягає у проведенні клінічних досліджень, аналізі отриманих даних, написанні статті.*

4. Скрипник І. Л., Шнайдер С. А. Зміна параметрів лицевого відділу черепа внаслідок дистального переміщення постійних молярів верхньої щелепи у пацієнтів з дистальним співвідношенням молярів через мезіальне зміщення бокових зубів та з горизонтальним напрямом росту щелеп. *Colloquium-journal*. 2024;22(215):13-17. DOI: <https://doi.org/10.5281/zenodo.13330357> *Участь здобувача полягає у проведенні клінічних досліджень, аналізі отриманих даних, написанні статті.*

5. Скрипник І. Л., Шнайдер С. А. Зміна параметрів лицевого відділу черепа внаслідок дистального переміщення постійних молярів верхньої щелепи у пацієнтів з дистальним співвідношенням молярів через мезіальне зміщення бокових зубів та з вертикальним напрямом росту щелеп. *Colloquium-journal*. 2024;21(214):47-51. DOI: <https://doi.org/10.5281/zenodo.13330043> *Участь здобувача полягає у проведенні клінічних досліджень, аналізі отриманих даних, написанні статті.*

6. Скрипник І. Л., Шнайдер С. А. Ефективність лікування мезіального

прикуса у пацієнтів із дефіцитом розвитку верхньої щелепи з використанням незнімної техніки у комбінації із лицевою маскою. *Colloquium-journal*. 2024;6(199):67-69. DOI: <https://doi.org/10.5281/zenodo.13327143> *Участь здобувача полягає у проведенні клінічних досліджень, аналізі отриманих даних, написанні статті.*

7. Скрипник І. Л., Шнайдер С. А. Зміни параметрів лицевого відділу черепа внаслідок дистального переміщення постійних молярів верхньої щелепи у пацієнтів з дистальним співвідношенням молярів, обумовленим невідповідністю розмірів коронок тимчасових і постійних зубів на тлі вертикального напрямку росту щелеп. *Colloquium-journal*. 2024;11(204):89-93. DOI: <https://doi.org/10.5281/zenodo.13329557> *Участь здобувача полягає у проведенні клінічних досліджень, аналізі отриманих даних, написанні статті.*

8. Скрипник І. Л., Шнайдер С. А. Ефективність лікування мезіального прикуса у дітей із дефіцитом розвитку верхньої щелепи з використанням піднебінного бюгеля у комбінації із лицевою маскою. *Colloquium-journal*. 2024;7(200):62-64. DOI: <https://doi.org/10.5281/zenodo.13327209> *Участь здобувача полягає у проведенні клінічних досліджень, аналізі отриманих даних, написанні статті.*

9. Скрипник І. Л., Шнайдер С. А. Зміна параметрів лицевого відділу черепа внаслідок дистального переміщення постійних молярів верхньої щелепи у пацієнтів з дистальним співвідношенням молярів через мезіальне зміщення бокових зубів та з нейтральним напрямом росту щелеп. *Colloquium-journal*. 2024;15(208):46-50. DOI: <https://doi.org/10.5281/zenodo.13329629> *Участь здобувача полягає у проведенні клінічних досліджень, аналізі отриманих даних, написанні статті.*

10. Скрипник І. Л., Шнайдер С. А. Зміни параметрів лицевого відділу черепа внаслідок дистального переміщення постійних молярів верхньої щелепи у пацієнтів з дистальним співвідношенням молярів, обумовленим невідповідністю розмірів коронок тимчасових і постійних зубів на тлі горизонтального напрямку росту щелеп. *Colloquium-journal*. 2024;14(207):85-89. DOI: <https://doi.org/10.5281/zenodo.13329584> *Участь здобувача полягає у проведенні клінічних досліджень, аналізі отриманих даних, написанні статті.*

11. Скрипник І.Л., Шнайдер С.А. Пиндус Т.О., Хороз Л.М., Єнча А, Єнчова Я., Петрашова А. Ефективність використання pendulum-апарату для дистального переміщення перших постійних молярів верхньої щелепи у дітей без прорізаних других постійних молярів. *World of Medicine and Biology*. 2024;4(90):124-128. DOI: <https://doi.org/10.26724/2079-8334-2024-4-90-124-128>

Участь здобувача полягає у проведенні клінічних досліджень, аналізі отриманих даних, написанні статті.

12. Скрипник І.Л., Шнайдер С.А., Демид О.І., Петрашова А., Єнчова Я. Ефективність лікування мезіального прикусу у пацієнтів із дефіцитом розвитку верхньої щелепи з використанням незнімної техніки у комбінації з операцією компактстеотомією. *Інновації в стоматології*. 2024;(2):79-83. DOI: <https://doi.org/10.35220/2523-420X/2024.2.13> *Участь здобувача полягає у проведенні клінічних досліджень, аналізі отриманих даних, написанні статті.*

13. Скрипник І.Л., Шнайдер С.А., Щепанський Б.Ф., Шахновський І.В., Демид О.І., Лисенко В.В., Назаров О.С. Ефективність використання лицьової дуги у дітей для дистального переміщення постійних молярів верхньої щелепи. *Вісник стоматології*. 2024;128(3):95-100. DOI: <https://doi.org/10.35220/2078-8916-2024-53-3.16> *Участь здобувача полягає у проведенні клінічних досліджень, аналізі отриманих даних, написанні статті.*

14. Skrypnyuk I.L., Shnaider S.A., Dienha O.V., Novikova Zh.O., Rachynskyi S.V., Demyd O.I. Effectiveness of distraction and orthognathic intervention in the treatment of mesial occlusion in patients with maxillary underdevelopment. *Neonatology, Surgery and Perinatal Medicine*. 2024;4(54):154-158. DOI: <https://doi.org/10.24061/2413-4260.XIV.4.54.2024.21> *Участь здобувача полягає у проведенні клінічних досліджень, аналізі отриманих даних, написанні статті.*

15. Скрипник І.Л., Шнайдер С.А., Щепанський Ф.Й., Страка М., Єнча А., Єнчова Я., Петрашова А. Ефективність застосування pendulum-апарата для дистального переміщення постійних молярів верхньої щелепи у дітей. *Вісник стоматології*. 2024;129(4):153-158. DOI: <https://doi.org/10.35220/2078-8916-2024-54-4.28> *Участь здобувача полягає у проведенні клінічних досліджень, аналізі отриманих даних, написанні статті.*

16. Скрипник І.Л., Шнайдер С.А., Деньга А.Е., Сулова О.В., Аксінорська О.І., Новікова Ж.О. Ефективність застосування апарата First Class для дистального переміщення постійних молярів верхньої щелепи у дітей з непрорізаними другими постійними молярами. *Інновації в стоматології*. 2024;4:81-85 DOI: <https://doi.org/10.35220/2523-420X/2024.4.15> *Участь здобувача полягає у проведенні клінічних досліджень, аналізі отриманих даних, написанні статті.*

17. Скрипник І.Л., Шнайдер С.А., Прошенко Н.С., Розуменко В.О., Розуменко М.В., Назаров О.С., Желізняк Н.А. Особливості будови лицевого відділу черепа пацієнтів з дистальним прикусом з врахуванням спрямування росту щелеп. *Інновації в стоматології*. 2025;1:119-124 DOI:

<https://doi.org/10.35220/2523-420X/2025.1.21> *Участь здобувача полягає у проведенні клінічних досліджень, аналізі отриманих даних, написанні статті.*

18. Скрипник І.Л., Шнайдер С.А., Прощенко Н.С., Маслов О.В., Маслов В.О. Особливості будови зубних дуг у дітей з дистальним співвідношенням перших постійних молярів. Вісник стоматології. 2025;130(1):109-114. DOI: <https://doi.org/10.35220/2078-8916-2025-55-1.16> *Участь здобувача полягає у проведенні клінічних досліджень, аналізі отриманих даних, написанні статті.*

19. Скрипник І.Л., Шнайдер С.А. Особливості будови лицевого відділу черепа пацієнтів з дистальним співвідношенням перших постійних молярів, обумовленим мезіальним зміщенням постійних зубів, з врахуванням спрямування росту щелеп. Colloquium-journal. 2025;52(245):96-100. DOI: <https://doi.org/10.5281/zenodo.15853231> *Участь здобувача полягає у проведенні клінічних досліджень, аналізі отриманих даних, написанні статті.*

20. Скрипник І.Л., Шнайдер С.А., Горохівський В.Н., Деньга А.Е., Суслова О.В., Кордонець О.Л., Лисенко В.В. Ефективність застосування апарата FIRST CLASS для дистального переміщення постійних молярів верхньої щелепи у дітей з прорізаними другими постійними молярами. Світ Медицини та Біології. 2025;1(91):106-109. DOI: <https://doi.org/10.26724/2079-8334-2025-1-91-106-109> *Участь здобувача полягає у проведенні клінічних досліджень, аналізі отриманих даних, написанні статті.*

21. Скрипник І.Л., Шнайдер С.А., Прийма О.А. Порівняльний аналіз результатів лікування мезіального прикусу у дітей з агенезією бокових різців при застосуванні піднебінного бюгеля у комбінації з лицевою маскою. XXII-і читання В.В. Підвисоцького: Бюлетень матеріалів наукової конференції, Одеса, Україна, 18-19 травня 2023: тези допов. Одеса, Україна, 2023; 180-181. *Участь здобувача полягає у проведенні клінічних досліджень, аналізі отриманих даних.*

22. Скрипник І.Л., Шнайдер С.А., Прийма О.А. Динаміка кутових і лінійних параметрів постійних молярів верхньої щелепи у дітей з непрорізаними другими молярами при застосуванні апарата First Class. XXIII-і читання В.В. Підвисоцького: Бюлетень матеріалів наукової конференції, Одеса, Україна, 16-17 травня 2024: тези допов. Одеса, Україна, 2024; 192-193. *Участь здобувача полягає у проведенні клінічних досліджень, аналізі отриманих даних.*

23. Скрипник І.Л., Шнайдер С.А. Аналіз ефективності лицевої дуги для дистального переміщення молярів верхньої щелепи у дітей на основі зміни кутових і лінійних параметрів. Modern problems of science development: scope

and causes: XV International Scientific and Practical Conference, Bergen, Norway, April 14-16 2025: тези допов. Bergen, Norway, 2025; 100-101. URL: <https://eu-conf.com/wp-content/uploads/2025/03/MODERN-PROBLEMS-OF-SCIENCE-DEVELOPMENT-SCOPE-AND-CAUSES.pdf> *Участь здобувача полягає у проведенні клінічних досліджень, аналізі отриманих даних.*

24. Скрипник І.Л., Шнайдер С.А. Клінічна ефективність дистракційної остеогенезії та ортогнатичної хірургії при корекції мезіального прикусу у пацієнтів з аномаліями розвитку верхньої щелепи. Global Trends in Science, Technology, and Economy: 1 Міжнародна науково-практична конференція, Грац, Австрія, 16-18 квітня 2025: тези допов. Грац, Австрія, 2025; 188-190. DOI: <https://doi.org/10.70286/isu-16.04.2025> *Участь здобувача полягає у проведенні клінічних досліджень, аналізі отриманих даних.*

25. Скрипник І.Л., Шнайдер С.А., Прийма О.А. Результати лікування мезіального прикусу у пацієнтів з агенезією бокових різців верхньої щелепи з використанням незнімної ортодонтичної техніки у комбінації з компактостеотомією. Scientific trends: history, development and existing problems: XVI International Scientific and Practical Conference, Krakow, Poland, April 21-23 2025: тези допов. Krakow, Poland, 2025; 103-104. URL: <https://eu-conf.com/wp-content/uploads/2025/03/SCIENTIFIC-TRENDS-HISTORY-DEVELOPMENT-AND-EXISTING-PROBLEMS.pdf> *Участь здобувача полягає у проведенні клінічних досліджень, аналізі отриманих даних.*

26. Скрипник І.Л., Шнайдер С.А., Прийма О.А. Клінічна ефективність дистракційної остеогенезії та ортогнатичної хірургії при корекції мезіального прикусу у пацієнтів з аномаліями розвитку верхньої щелепи. Challenges and Opportunities in Modern Scientific Research: 2 Міжнародна науково-практична конференція, Івано-Франківськ, Україна, 23-25 квітня 2025: тези допов. Івано-Франківськ, Україна, 2025; 131-133. DOI: <https://doi.org/10.70286/isu-23.04.2025> *Участь здобувача полягає у проведенні клінічних досліджень, аналізі отриманих даних.*

ANNOTATION

Skrypnyk I. L. Clinical and pathogenetic justification for a differentiated approach to the treatment of sagittal malocclusion in individuals of different ages. – Qualifying scientific work on the rights of manuscript.

Dissertation for the degree of Doctor of Medical Sciences in specialty 14.01.22 – Stomatology. – State institution “Institute of Stomatology and Maxillofacial Surgery, NAMS of Ukraine”, Odessa, 2026.

The presence of malocclusion without any treatment can lead to negative

impacts on the quality of life for both children and their parents, as well as adults, due to effects on function, appearance, interpersonal relationships, socialization, self-esteem, and psychological well-being. Therefore, it is important to consider that patients, especially young ones, expect orthodontic treatment to provide not only improvements in oral cavity function and health but also enhancements in aesthetics, self-esteem, and positive perception in their social life.

Aim and Objectives of the Study. To enhance the effectiveness of treatment for sagittal malocclusions by distalizing molars in patients with distal occlusion and normalizing the sagittal and transverse dimensions of the maxilla in cases of mesial relationship of the first permanent molars.

The dissertation provides a theoretical generalization and proposes a new solution to a relevant scientific task in modern dentistry – substantiation of the proposed algorithm for diagnosis and treatment of patients with distal occlusion of permanent molars, agenesis of upper lateral incisors, and mesial bite with maxillary hypoplasia through the application of modern comprehensive treatment methods.

To address the set tasks, 169 patients who sought care at the Department of Orthodontics of NMU named after O.O. Bohomolets were examined. The studies were divided into two blocks:

Block I – 89 individuals aged 8 to 16 years with distal relationship of the first permanent molars were examined;

Block II – 80 patients aged 6-23 years with mesial relationship of the first permanent molars were examined.

After clinical examination of 89 individuals included in Block I, 52 patients with distal relationship of the first permanent molars were taken for treatment, forming 3 groups: Group 1 – patients with distal bite (Class II according to Angle) consisting of 16 individuals (30.77%); Group 2 – patients with distal molar relationship due to mesial displacement of permanent teeth as a result of premature loss of primary teeth – 17 individuals (32.69%); Group 3 – patients with distal relationship of permanent molars due to discrepancy in crown sizes of primary and permanent teeth – 19 individuals (36.54%).

In Block II, examination and treatment were conducted on 80 patients aged 6-23 years with mesial relationship of the first permanent molars (Class III according to Angle) with maxillary hypoplasia. Patients were divided into 2 groups:

Group I – 45 patients with agenesis of both maxillary lateral incisors, absence of transverse anomalies, and mesial bite (Class III according to Angle) with normal mandibular position. Selected patients were distributed into subgroups: Subgroup I.1 – patients with mixed dentition, aged 9 to 12 years, 17 individuals; Subgroup I.2 –

patients with permanent dentition and incomplete growth, aged 13 to 18 years, 23 individuals. Growth was determined in five patients by hand-wrist radiographs, in 18 patients – by cervical vertebral morphology on lateral TRG; Subgroup I.3 – patients with completed growth, aged 19–23 years, 15 individuals.

Group II – 35 patients diagnosed with mesial occlusion (Class III according to Angle) with maxillary growth deficiency in the sagittal plane. Depending on the dentition period, patients were divided into 3 subgroups: Subgroup II.1 – patients with primary dentition, 9 individuals; Subgroup II.2 – patients with mixed dentition, 22 individuals; Subgroup II.3 – adult patients with permanent dentition, 4 individuals.

Diagnostic models of the jaws, orthopantomograms of the jaws, lateral head teleroentgenograms, and facial photographs before and after treatment were prepared for all patients. A total of 268 pairs of diagnostic jaw models before and after treatment, 120 orthopantomograms of the jaws, 264 lateral and 36 frontal head teleroentgenograms, and 566 facial photographs were obtained and studied.

Biometric analysis of diagnostic jaw models in patients with distal occlusion (Class II according to Angle) revealed signs of disturbances in the shape and size of dental arches: narrowing of the upper dental arch in the premolar region ranging from 0.50 to 2.20 mm, average – 1.30 ± 0.62 mm; in the molar region – from 0.80 to 3.60 mm, average – 1.77 ± 0.92 mm; narrowing of the lower dental arch, respectively – from 0.50 to 2.80 mm, 1.67 ± 0.86 mm and from 1.20 to 4.30 mm, average – 2.40 ± 0.96 mm. Narrowing of the maxillary apical base – from 1.10 to 3.20 mm, 1.80 ± 0.69 mm; mandibular – from 0.70 to 3.40 mm, average – 1.50 ± 0.37 mm.

In patients with distal relationship of permanent molars due to mesial displacement of permanent teeth, the following was established: shortening of the upper dental arch from 4.00 to 18.00 mm, average – 7.86 ± 1.09 mm; narrowing of the upper dental arch in the molar region from 0.80 to 10.80 mm, average – 5.32 ± 0.88 mm. In all patients, disproportionality in the ratios of dental arch segments and shortening of the maxillary apical base were diagnosed.

Analysis of measurement results from diagnostic jaw models in patients with lateral incisor agenesis and mesial bite indicates narrowing of the upper dental arch in the premolar region on average by 3.08 ± 0.10 mm (3.02 ± 0.07 mm in patients with permanent dentition and incomplete growth and 3.14 ± 0.14 mm in patients with completed growth), in the molar region by 1.27 ± 0.06 mm (1.25 ± 0.05 mm in patients with permanent dentition and incomplete growth and 1.30 ± 0.07 mm in patients with completed growth). Narrowing of the lower dental arch in the premolar region averaged 2.39 ± 0.09 mm (1.94 ± 0.06 mm in patients with permanent dentition and incomplete growth and 2.84 ± 0.12 mm in patients with completed growth), in the

molar region – 1.18 ± 0.04 mm (1.02 ± 0.03 mm in patients with permanent dentition and incomplete growth and 1.17 ± 0.06 mm in patients with completed growth). Shortening of the anterior segment of the upper dental arch was established on average at 2.03 ± 0.08 mm (1.36 ± 0.05 mm in patients with permanent dentition and incomplete growth and 2.71 ± 0.11 mm in patients with completed growth).

Narrowing of the maxillary apical base averages 1.20 ± 0.05 mm (1.14 ± 0.04 mm in patients with permanent dentition and incomplete growth and 1.27 ± 0.07 mm in patients with completed growth).

Disturbances in the shape and size of dental arches were established in patients with mesial bite and maxillary growth deficiency: narrowing of the upper dental arch in the premolar region averages 2.28 ± 0.35 mm (2.21 ± 0.42 mm in mixed dentition and 2.35 ± 0.28 mm in permanent dentition), in the molar region – 3.43 ± 0.41 mm (3.32 ± 0.41 mm in mixed dentition and 3.55 ± 0.42 mm in permanent dentition).

Shortening of the anterior segment of the upper dental arch averaged 2.02 ± 0.16 mm (1.90 ± 0.07 mm in mixed dentition and 2.15 ± 0.25 mm in permanent dentition). Narrowing of the maxillary apical base averages 1.36 ± 0.02 mm (1.12 ± 0.04 mm in mixed dentition and 1.60 ± 0.01 mm in permanent dentition).

Analysis of anterior ratio values according to Bolton did not reveal discrepancies in the size of the anterior group of upper and lower teeth.

An extended cephalometric analysis of head TRG in patients with distal occlusion of the first permanent molars was conducted, taking into account the dentition period and jaw growth type.

Analysis of lateral head teleroentgenograms showed that for patients with distal bite, regardless of jaw growth direction, the following is characteristic: disturbance in the position of the mandibular ramus and body relative to each other; rotation of the occlusal plane downward clockwise relative to the NS plane; reduction in anterior total facial height due to decreases in anterior upper and lower facial heights; with horizontal jaw growth direction – rotation of the mandibular plane upward counterclockwise relative to the NS plane; reduction in posterior total facial height due to decrease in posterior lower facial height; with vertical growth direction – rotation of the mandibular plane downward clockwise relative to the NS plane; repositioning of the mandible and chin relative to the NS plane; reduction in posterior facial height; shortening of the mandibular ramus.

For the first time, it was established that in patients with distal relationship of the first permanent molars due to mesial displacement of lateral teeth, analysis of angular and linear parameters of the facial skull on lateral head teleroentgenogram, regardless of jaw growth direction, is characterized by reduction in anterior total

facial height; with horizontal jaw growth direction, characteristic rotation of the mandibular plane upward counterclockwise relative to the NS plane, and with vertical – rotation of the mandibular plane and occlusal plane downward clockwise relative to the NS plane.

It was confirmed that for distalization of the first permanent maxillary molars, the headgear is most effective in patients with unerupted second permanent maxillary molars, with distal bite and distal molar relationship resulting from discrepancy in primary and permanent tooth crowns (molar displacement from 3.5 mm to 9.14 mm, and significant extrusion – up to 3.08 mm). The Pendulum appliance is advisable for use in patients with distal molar relationship resulting from mesial displacement of permanent teeth or discrepancy in primary and permanent tooth crowns (molar displacement from 3.67 mm to 11.49 mm), with minor molar extrusion observed, which is higher in patients with unerupted second permanent molars. The First Class Leone appliance allows achieving the most positive results in patients with distal bite, in patients with distal molar relationship resulting from mesial displacement of permanent teeth or discrepancy in primary and permanent tooth crowns (molar displacement from 4.33 mm to 9.30 mm), regardless of the presence of second permanent maxillary molars in the dental arch.

Analysis of lateral TRG in patients with lateral incisor agenesis and mesial bite showed that in the youngest group, moderate pathological changes predominated: nearly normal values of central incisor proclination and WITS values corresponding to edge-to-edge contact of upper and lower incisor edges. Average ANB angle - $1.6 \pm 0.3^\circ$. In patients with permanent dentition and incomplete growth, changes were more pronounced: average ANB angle $-2.8 \pm 0.2^\circ$, average values of tooth position parameters corresponding to reverse overbite in the anterior region with average WITS -1.1 ± 0.4 mm.

For the first time, a comparison of the effectiveness of using A1 and A2 type appliances in combination with a face mask for treating mesial bite in patients with maxillary growth deficiency during different dentition periods was conducted.

The A1 appliance is fixed on the first molars using orthodontic crowns to which orthodontic wire (2.0 mm) is soldered on both sides (buccal and lingual) of the dental arch. On the buccal side, hooks for fixing extraoral elastic traction are soldered to the wire. Extraoral traction should develop a force of 350-450 grams per side and be used for 12-14 hours per day.

When using the A1 type appliance, maxillary growth increment is observed in the primary dentition period (on average 3.9 ± 0.41 mm, $P < 0.05$) and early mixed dentition (on average 3.2 ± 0.39 mm, $P < 0.05$).

The A2 appliance is fixed on the first molars and premolars using acrylic caps with a wire framework connected by an orthodontic screw for maxillary expansion. On the buccal side of the caps, there are hooks for fixing extraoral elastic traction. Extraoral traction should develop a force of 400-450 grams per side for 12-14 hours per day. When using the A2 type appliance, acceleration of maxillary growth in the sagittal plane is also observed, averaging 3.2 ± 0.24 mm ($P < 0.05$) in patients during late mixed dentition and mm in the period of immature permanent dentition.

An algorithm for treating sagittal malocclusions due to maxillary developmental disturbances is proposed, combining the use of intraoral orthodontic appliances with extraoral appliances – headgear for distal occlusion and face mask for mesial occlusion.

The high frequency of mesial position of the first molars in combination with underdevelopment of the maxilla in children aged 9–12 years (8–12%, and in cariesogenic regions – over 15%) causes uneven distribution of masticatory load, impairs self-cleansing of teeth, and leads to early onset of caries and chronic catarrhal gingivitis [14–17]. Standardized hygienic recommendations do not ensure long-term control of microbiocenosis, therefore, we have developed a multicomponent therapeutic-prophylactic complex (TPC). The complex action of biotrit, antioxidants, calcium, fluoride, inulin, and quercetin is directed towards correction of dysbiosis, oxidative stress, and mineral deficiency, while simultaneously providing anti-inflammatory and remineralizing effects. Already after six months of TPC application, the increment in DMF-T was 0.18 cond. units against 0.29 cond. units in the control; over two years, the total increase in the index was only 0.56 cond. units, which is 30.9% less than in the comparison group (0.81 cond. units). Periodontal indicators demonstrated similar positive dynamics: the PMA index decreased from $11.30 \pm 1.07\%$ to $3.50 \pm 0.34\%$ ($p < 0.001$), and gingival bleeding – from 0.18 ± 0.02 to 0.16 ± 0.02 , whereas in the control, they remained close to baseline or worsened. Hygiene indices (Silness–Loe and Stallard) in the experimental children decreased by 2- and 7-fold, respectively, already at the sixth month and maintained a statistically significant difference throughout the entire two-year period. The temporary increase in Silness–Loe at the 12th month, caused by adaptation to orthodontic appliances, was leveled by educational measures integrated into the TPC. Thus, the proposed complex, which integrates local, systemic, and hygienic components, ensures significant suppression of cariogenic processes, stabilization of the periodontium, and formation of stable hygienic habits, making it appropriate for prevention and treatment of children with mesial relationship of the first permanent molars and underdeveloped maxilla.

In children with chronic catarrhal gingivitis, at the beginning of observation, elastase activity in oral fluid was twice as high as reference values, confirming a pronounced inflammatory process. In the standard therapy group, the indicator remained stably high throughout the year, whereas the addition of TPC already after 1.5 months reduced elastase by 26.8%, after 3 months – by 39%, and after 12 months – by 53.6% ($p < 0.001$), ensuring significantly better results compared to the control ($p_2 < 0.002$).

The level of malondialdehyde (MDH) at baseline was elevated by 55–67%, indicating oxidative stress. Standard treatment had practically no effect on the indicator, whereas in the main group, MDH decreased by 17.8% after 1.5 months, by 39.3% after 3 months, and remained close to normal throughout the year; the intergroup difference was 32–43% ($p < 0.001$).

Catalase activity, reduced by 26–30% compared to the norm, did not recover in the control group. After inclusion of TPC, catalase increased by 29.4% already after 1.5 months, by 41.2% after 3 months, and remained within reference values up to the 12th month ($p < 0.001$ versus control).

The antioxidant-prooxidant index (API) was initially reduced by 1.7–2.5 times. Without additional therapy, it did not increase, whereas TPC increased API by 28.4% after 1.5 months, by 90.5% after 3 months, and by 56.7% after one year; the indicator was 1.6–3.2 times higher than control values ($p < 0.001$).

Thus, the combined use of "Biotrit-Denta", phyto-gel "Kvertulin", and toothpaste "Lacalut" effectively reduces inflammatory activity, normalizes the level of peroxidation products, and enhances antioxidant protection of the oral cavity, confirming the pathogenetic appropriateness of the developed therapeutic-prophylactic complex.

In two groups of children with chronic catarrhal gingivitis, baseline pH fluctuations ($\Delta\text{pH} \approx 0.30$ units) did not differ, confirming their homogeneity. After six months, the addition of TPC reduced ΔpH to 0.09 ± 0.01 ($p < 0.001$), whereas in the control, the indicator remained practically unchanged (0.26 ± 0.02). Throughout one year and two years, ΔpH in the experimental children remained at 0.14–0.13 units, more than twice lower than baseline and nearly three times lower than control values (0.33–0.35 units), indicating stable enhancement of salivary buffer capacity and reduction of plaque acidogenicity.

Spectrocolorimetry of the mucosa stained with Schiller-Pisarev solution confirmed regression of inflammation: the light reflectance coefficient R at baseline was similar in the groups ($\approx 56/68\%$ versus $60/73\%$ at 460/660 nm). Already after six months in children using TPC, R increased to 81% and 87%, respectively, remained

above 80% after one year, and reached 84/91% in the second year, whereas in the control, it remained near baseline level. This indicates a reduction in dystrophic-inflammatory changes and restoration of epithelial barrier properties.

Assessment of gingival color coordinates x, y, z before and after masticatory load confirmed improvement in microcirculation only in the main group. Already after six months, the amplitude of their changes substantially decreased, and after one year and two years, post-load values exceeded pre-load ones, indicating restoration of functional hyperemia and capillary tone. In the standard therapy group, negative dynamics persisted.

Thus, the multicomponent therapeutic-prophylactic complex ensures stable reduction of dental plaque acidogenicity, significant enhancement of salivary buffer activity, pronounced suppression of gingival inflammatory infiltration, and normalization of microvascular reactions, which together form a pathogenetically justified remission of chronic catarrhal gingivitis in children.

Keywords: sagittal malocclusions, distal occlusion, mesial occlusion, teleroentgenography, lateral incisor agenesis.

ПЕРЕЛІК УМОВНИХ ПОЗНАЧЕНЬ

АПІ	– антиоксидантно-прооксидантний індекс;
ВООЗ	– всесвітня організація охорони здоров'я;
ЖН	– жувальне навантаження;
ЛПК	– лікувально-профілактичний комплекс;
МДА	– малоновий діальдегід;
ПОЛ	– перекисне окислення ліпідів;
Ш-П проба	– Шиллера-Писарева проба;
РМА %	– папілярно-маргінально-альвеолярний індекс.